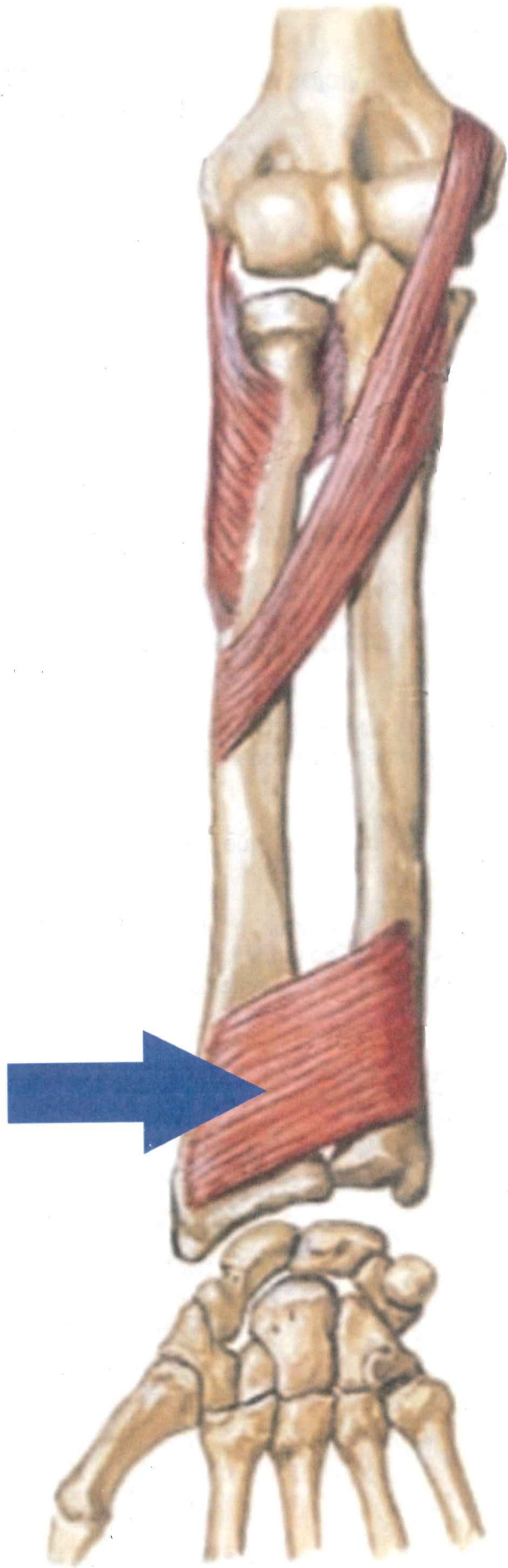

**PRUEBAS SELECTIVAS 2016****CUADERNO DE IMAGENES****MÉDICOS**

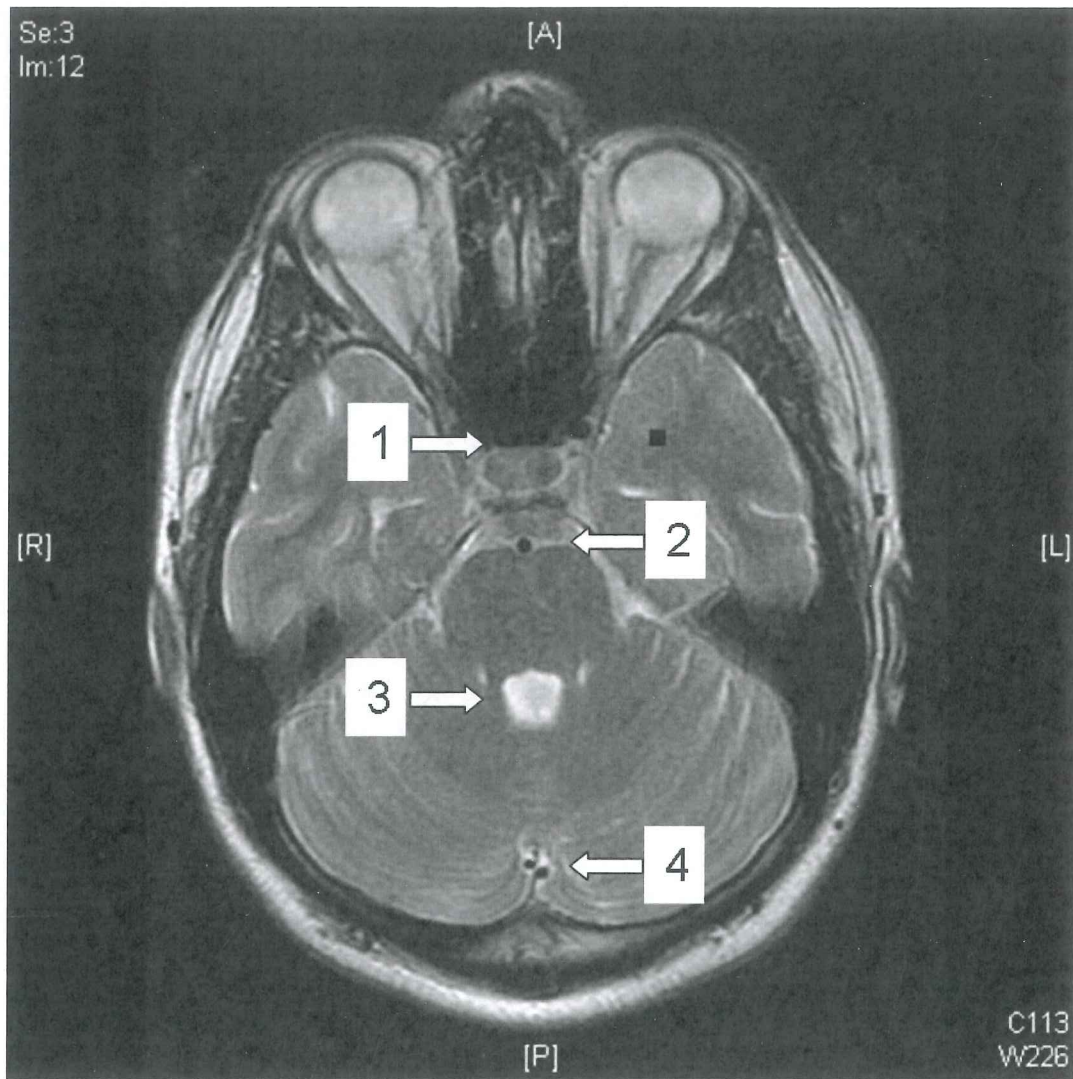
ADVERTENCIA IMPORTANTE**ANTES DE COMENZAR SU EXAMEN, LEA ATENTAMENTE LAS SIGUIENTES****INSTRUCCIONES**

1. **MUY IMPORTANTE:** Compruebe que este Cuaderno de Imágenes lleva todas sus páginas y no tiene defectos de impresión. Si detecta alguna anomalía, pida otro Cuaderno de Imágenes a la Mesa.
2. Este cuaderno se compone de 32 imágenes que están ligadas a 32 preguntas del cuestionario.
3. Compruebe que la respuesta que va a señalar en la "Hoja de Respuestas" corresponde al número de pregunta del cuestionario. **Sólo se valoran** las respuestas marcadas en la "Hoja de Respuestas", siempre que se tengan en cuenta las instrucciones contenidas en la misma.
4. Podrá retirar su Cuaderno de Imágenes una vez finalizado el ejercicio y hayan sido recogidas las "Hojas de Respuesta" por la Mesa.

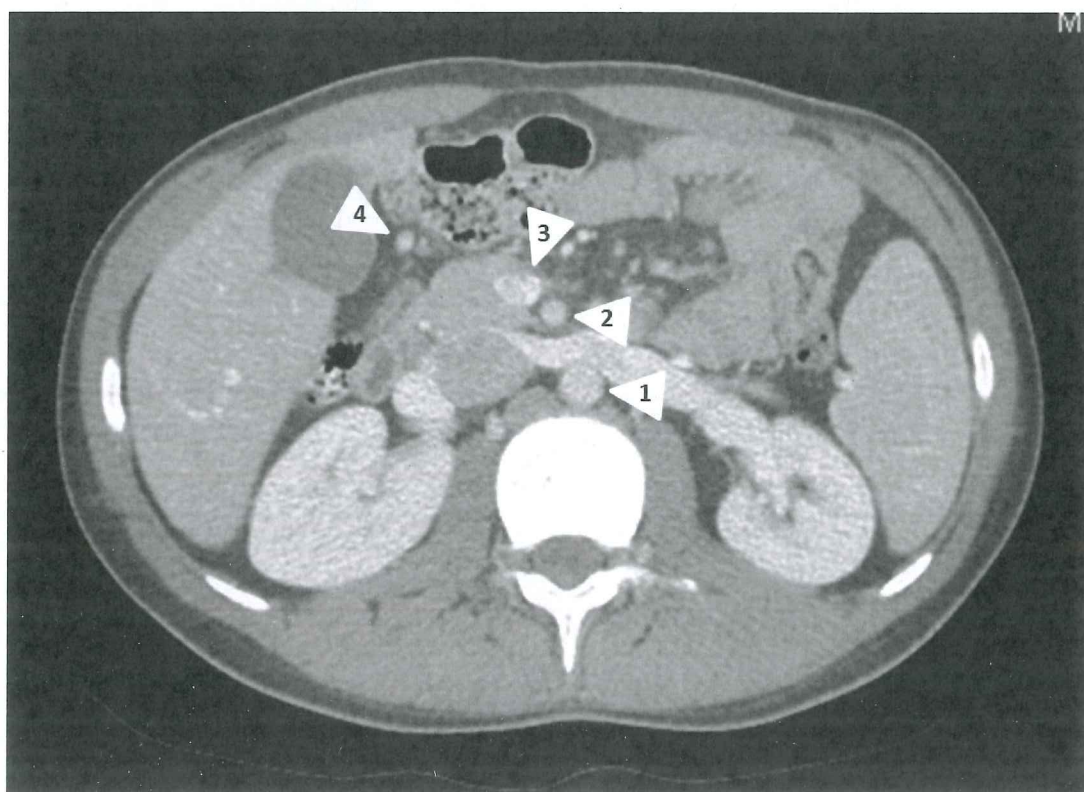
IMÁGEN 1



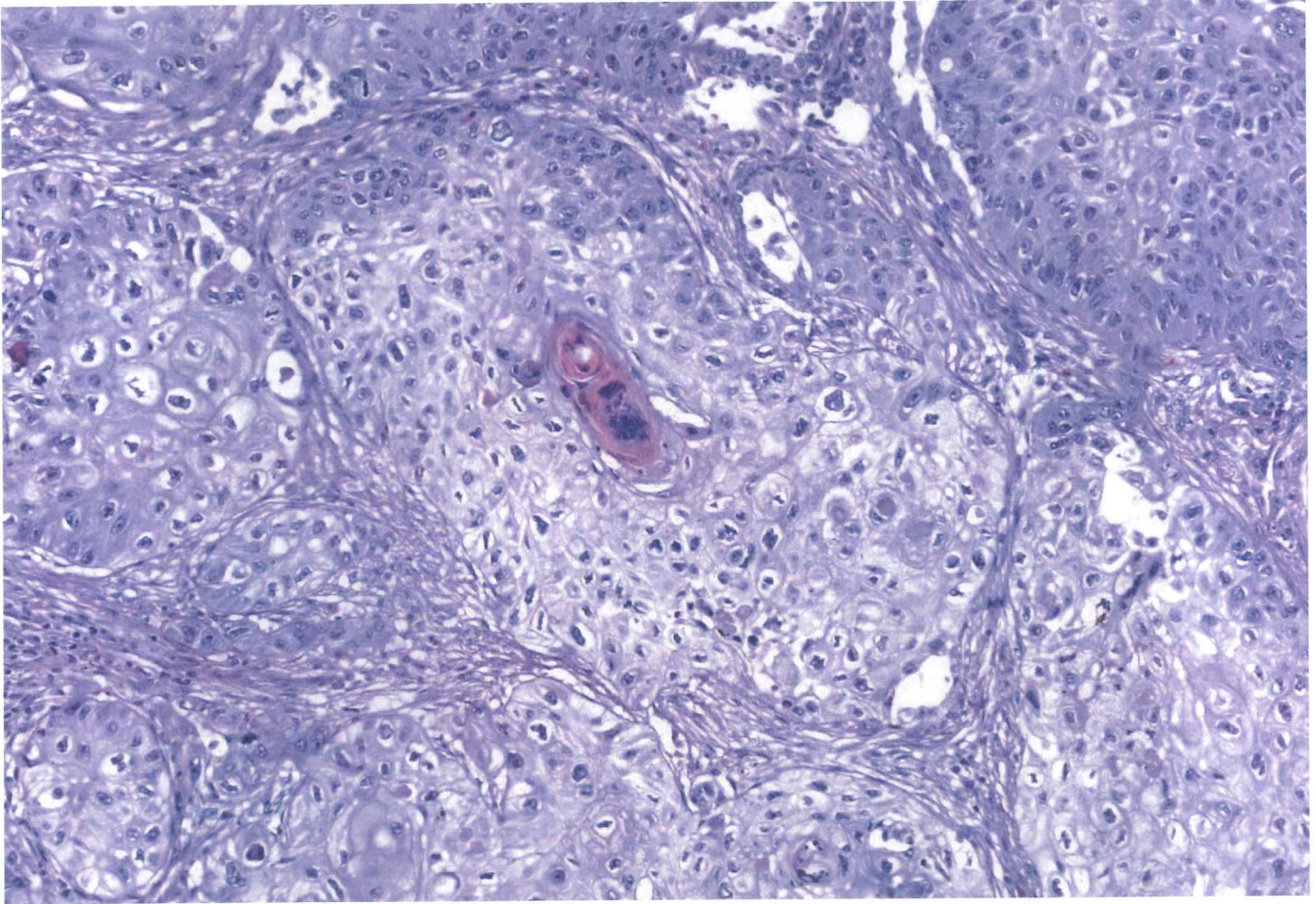
IMÁGEN 2



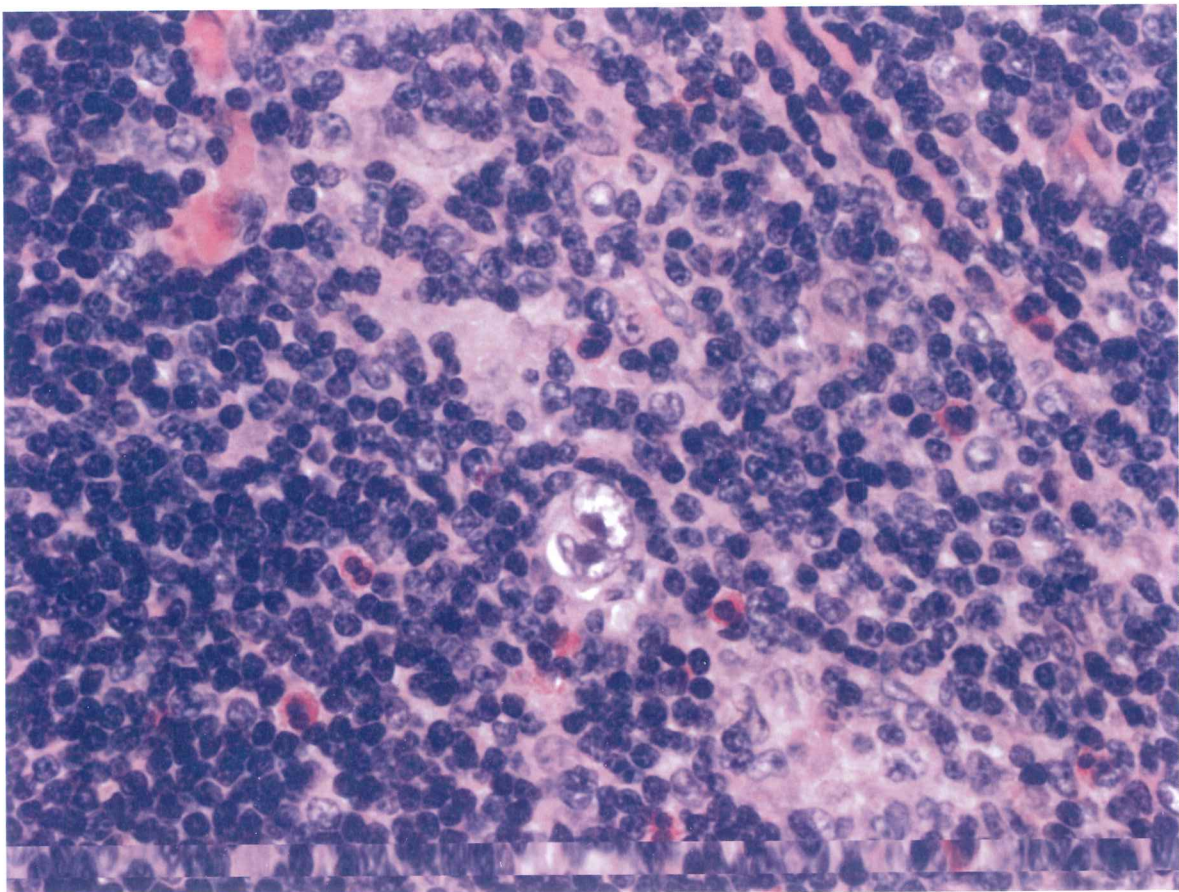
IMÁGEN 3

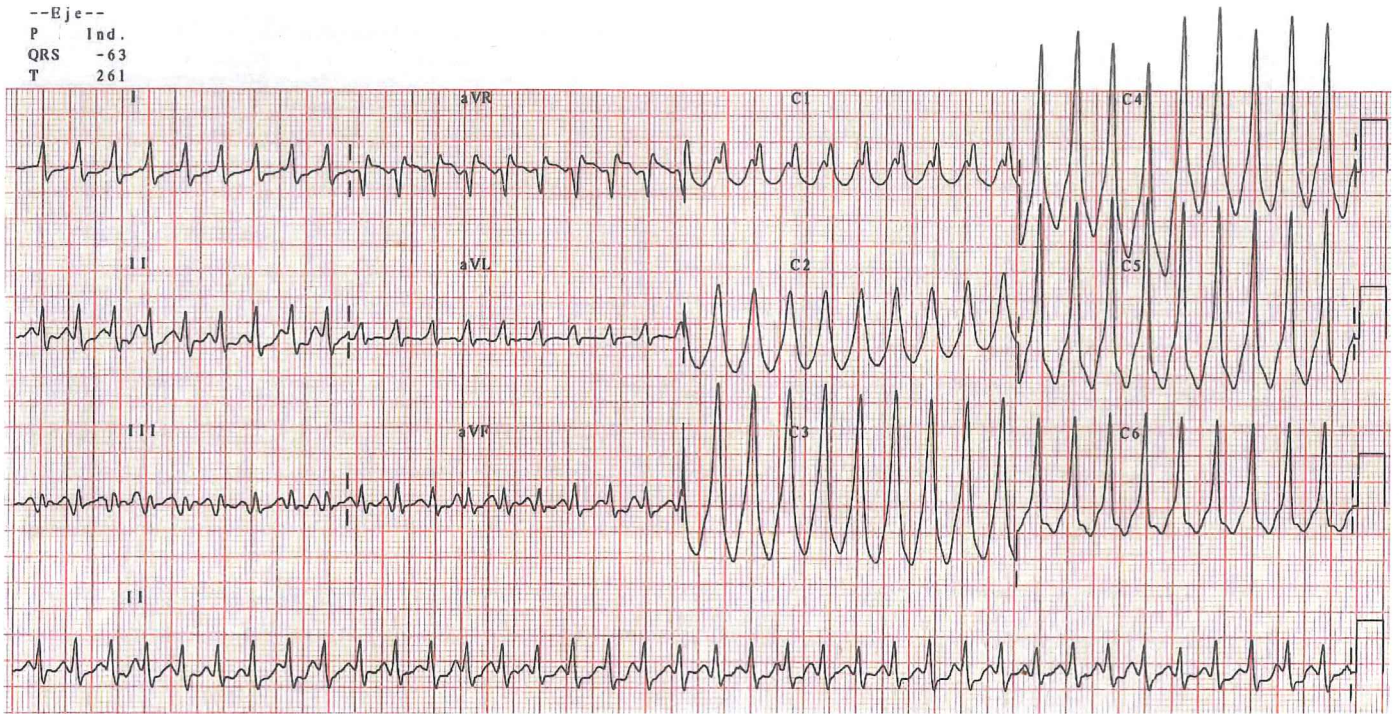


IMÁGEN 4

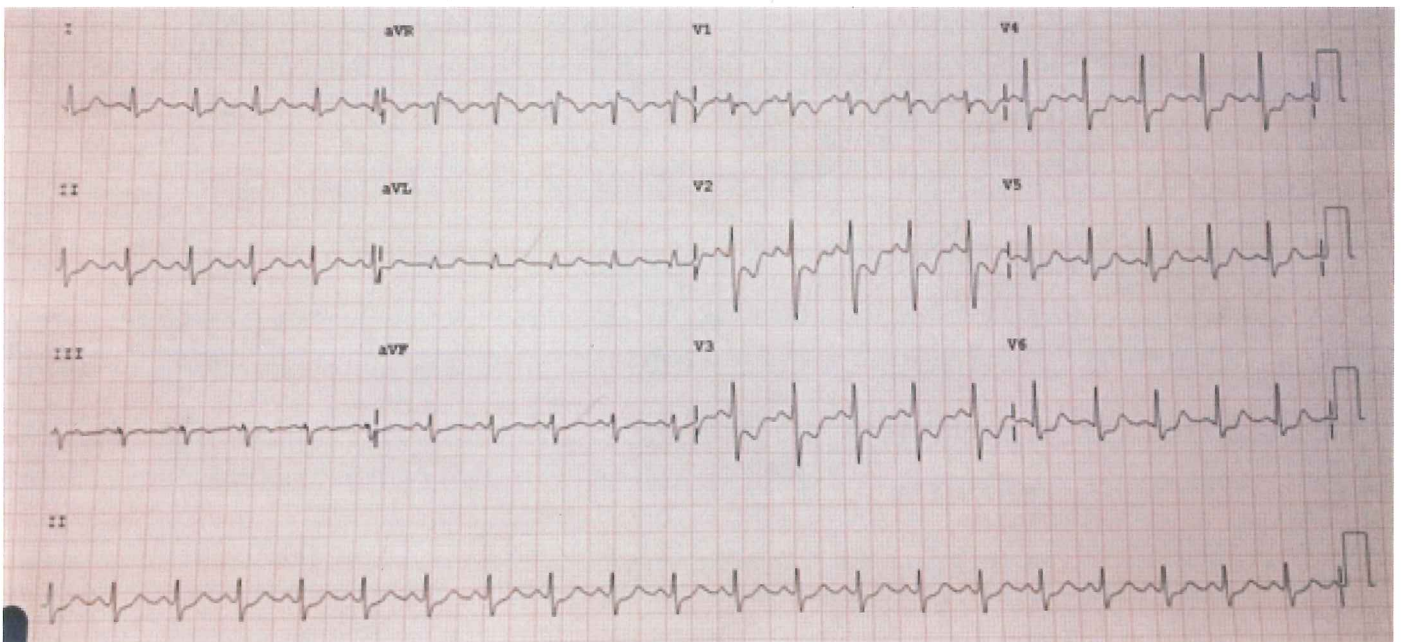


IMÁGEN 5

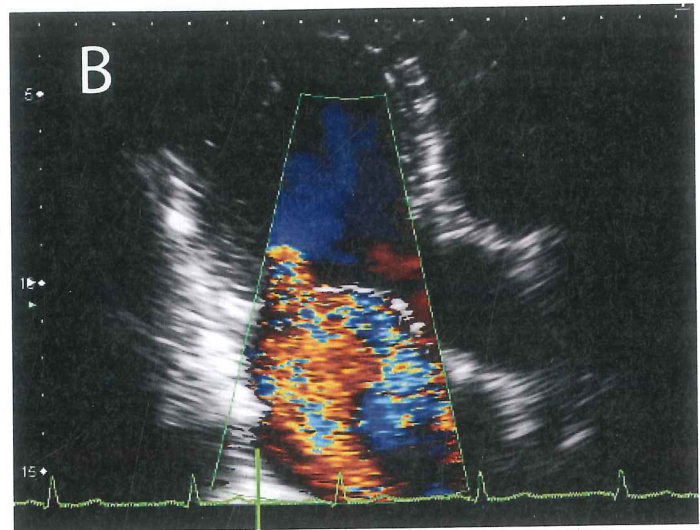
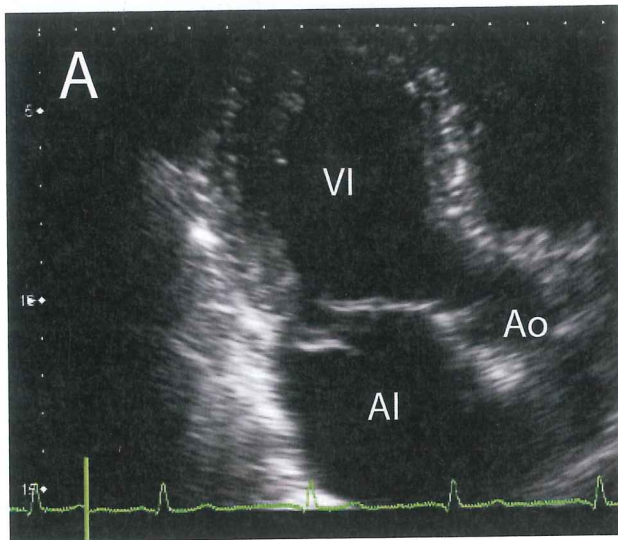




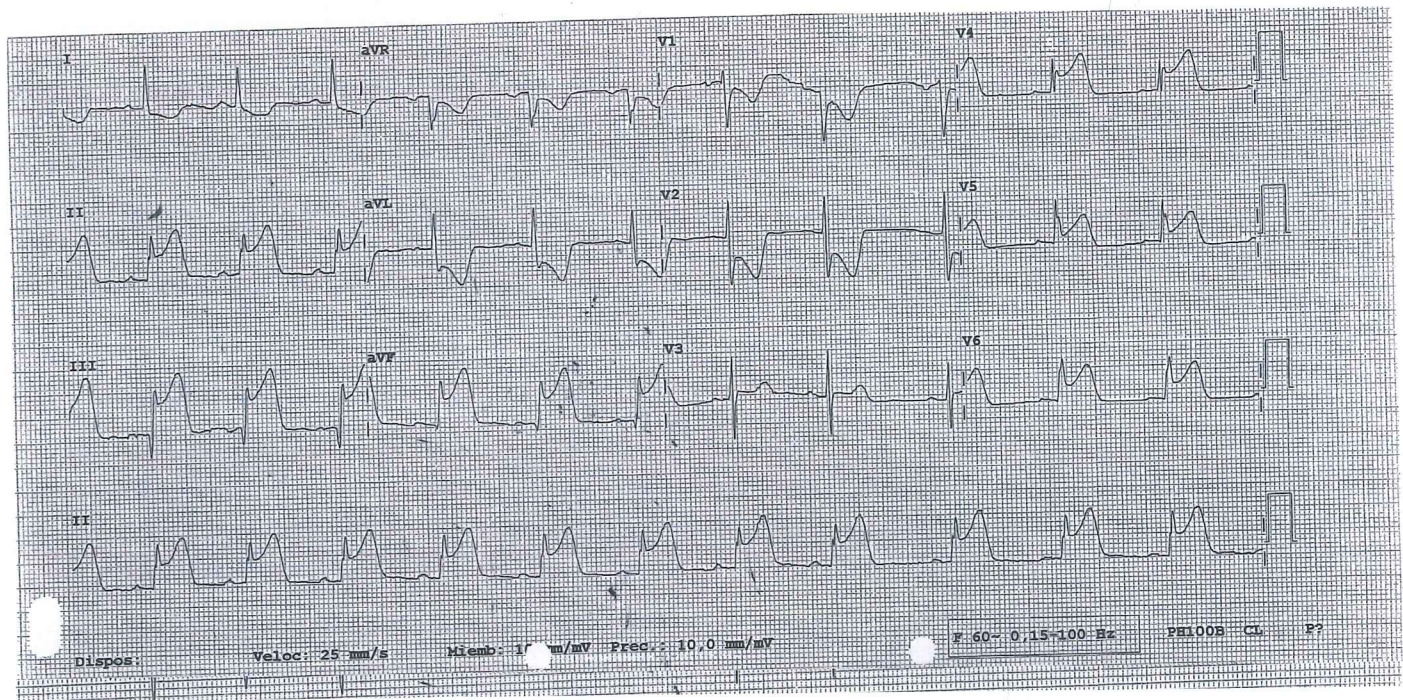
IMÁGEN 7



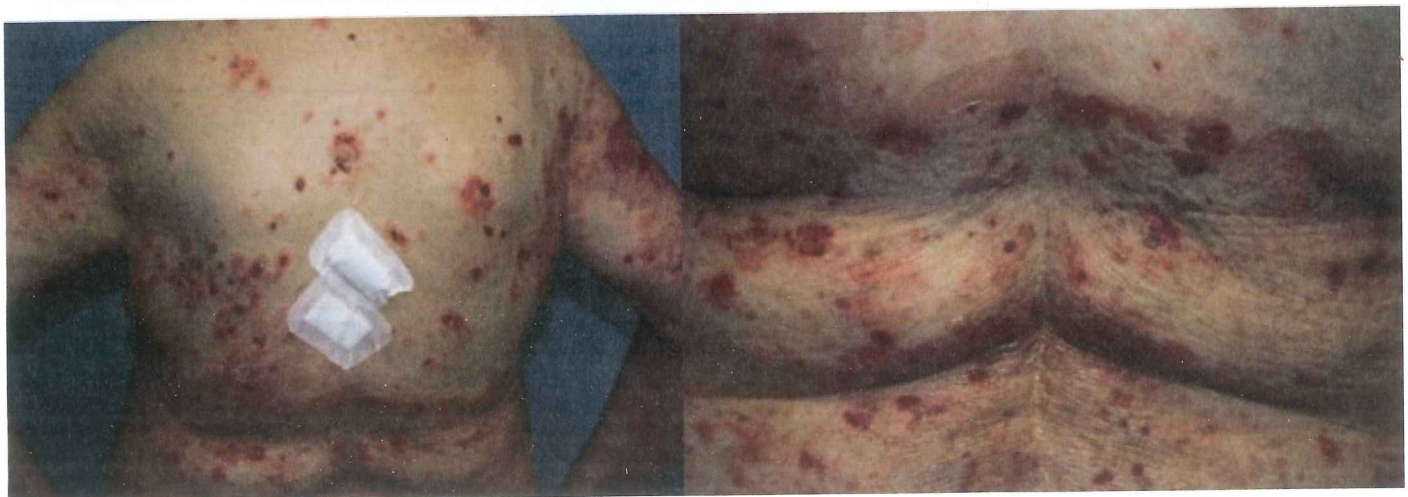IMÁGEN 8

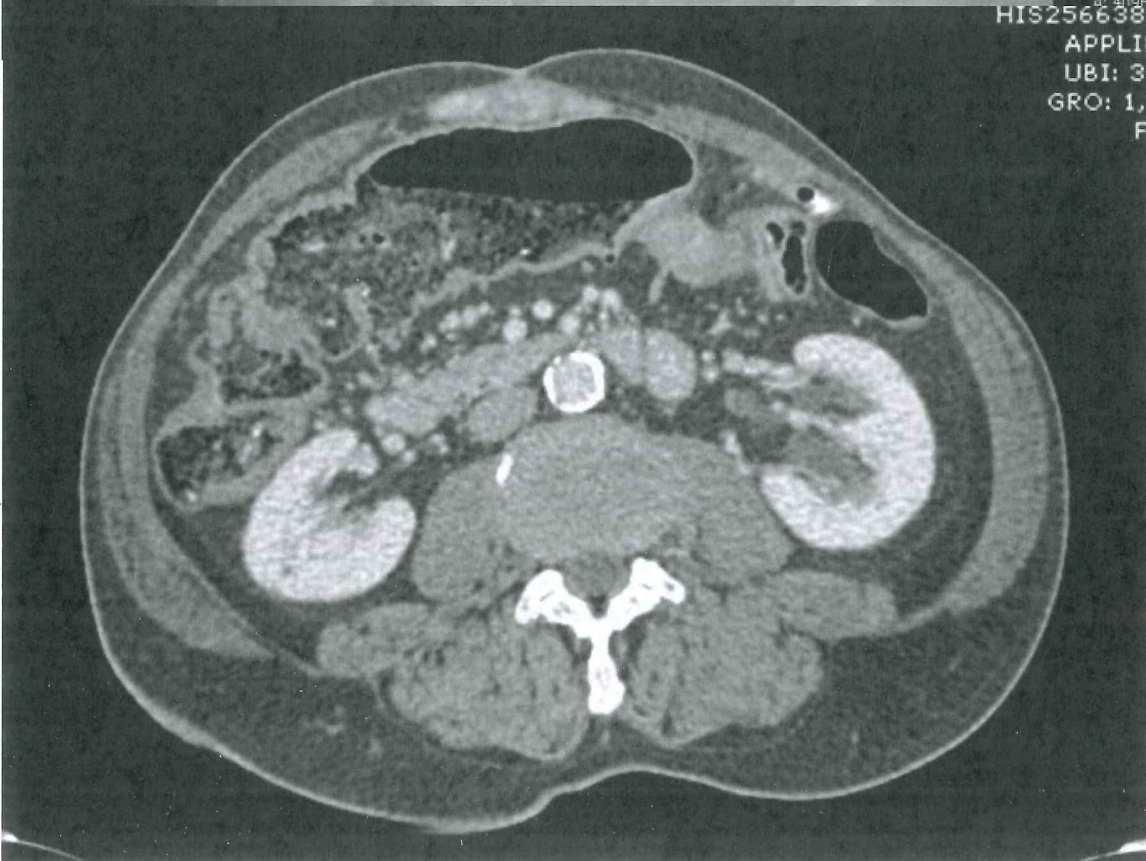
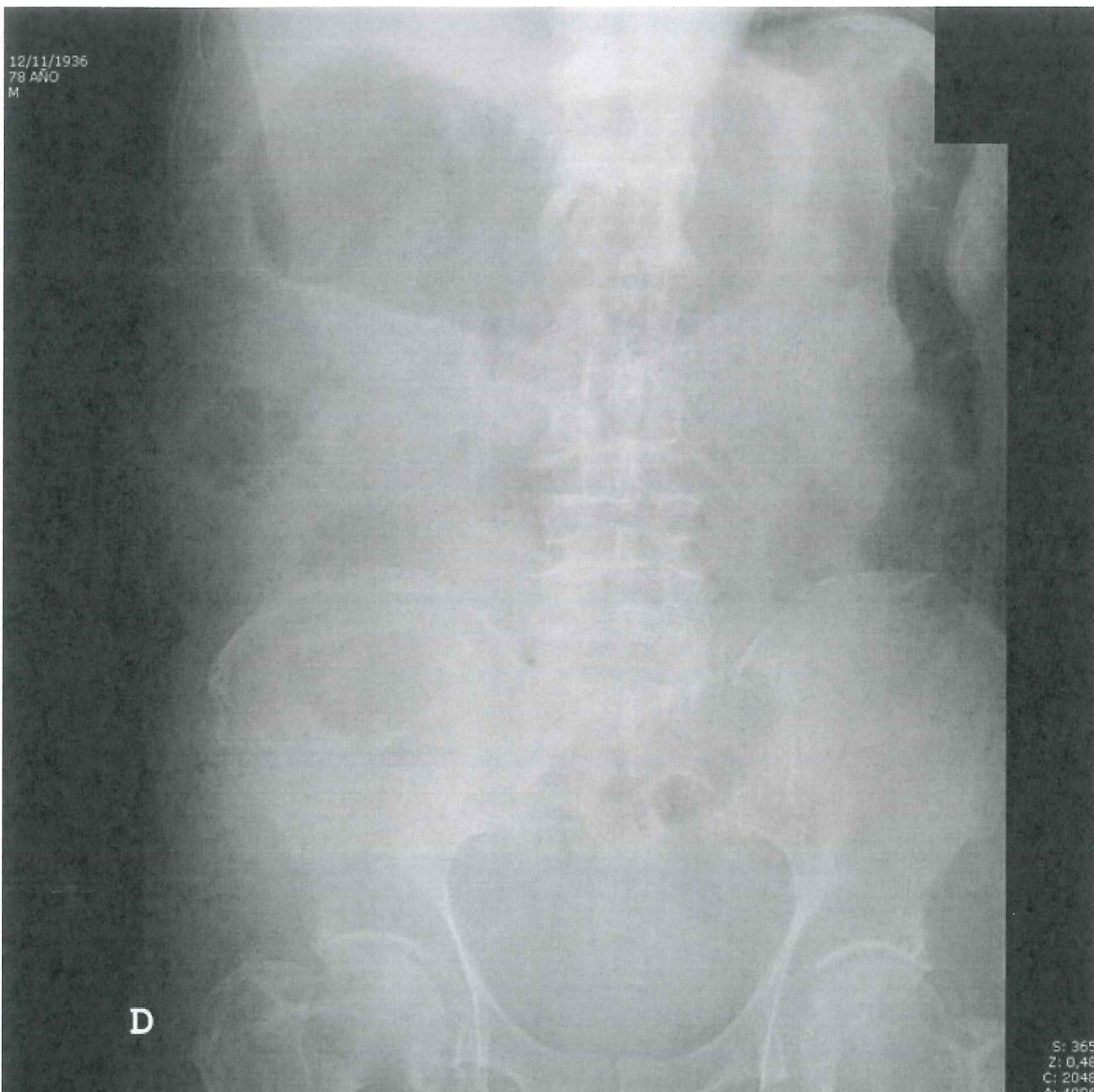


IMÁGEN 9

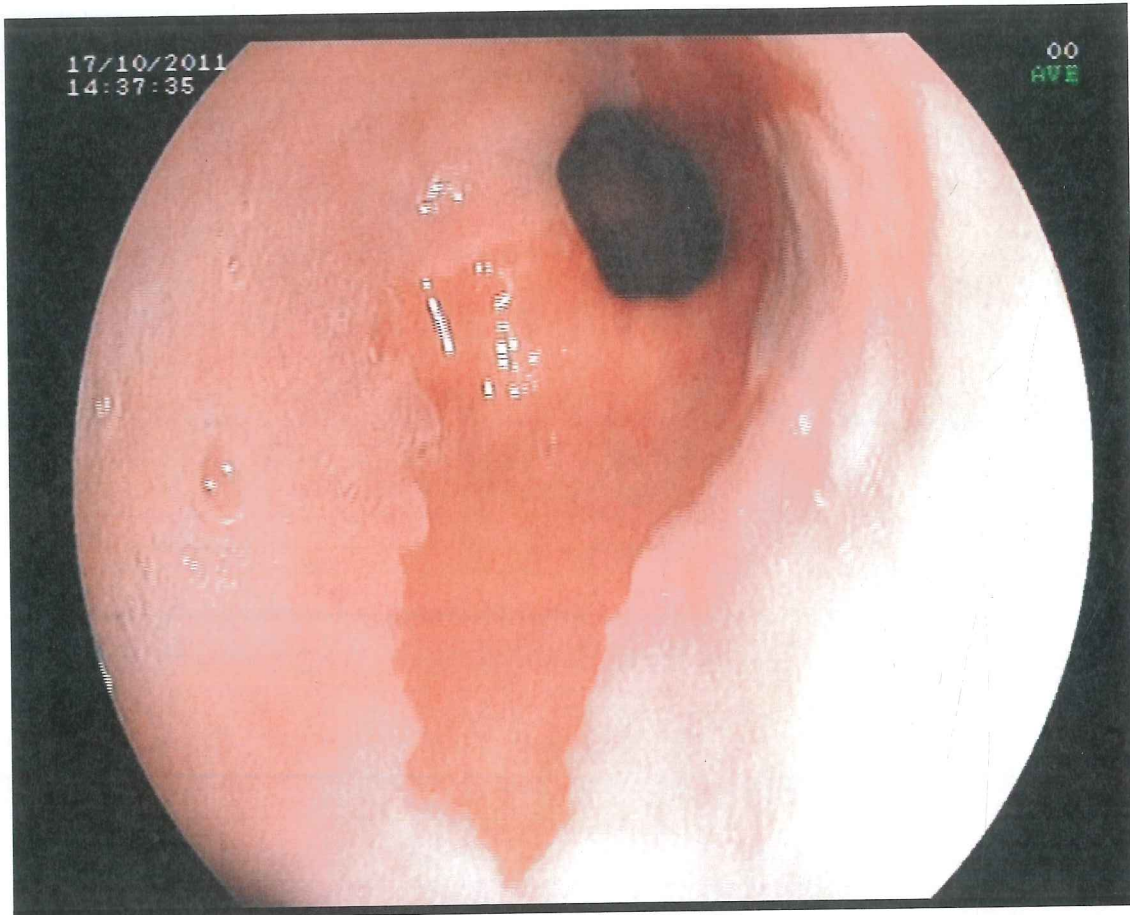


IMÁGEN 10

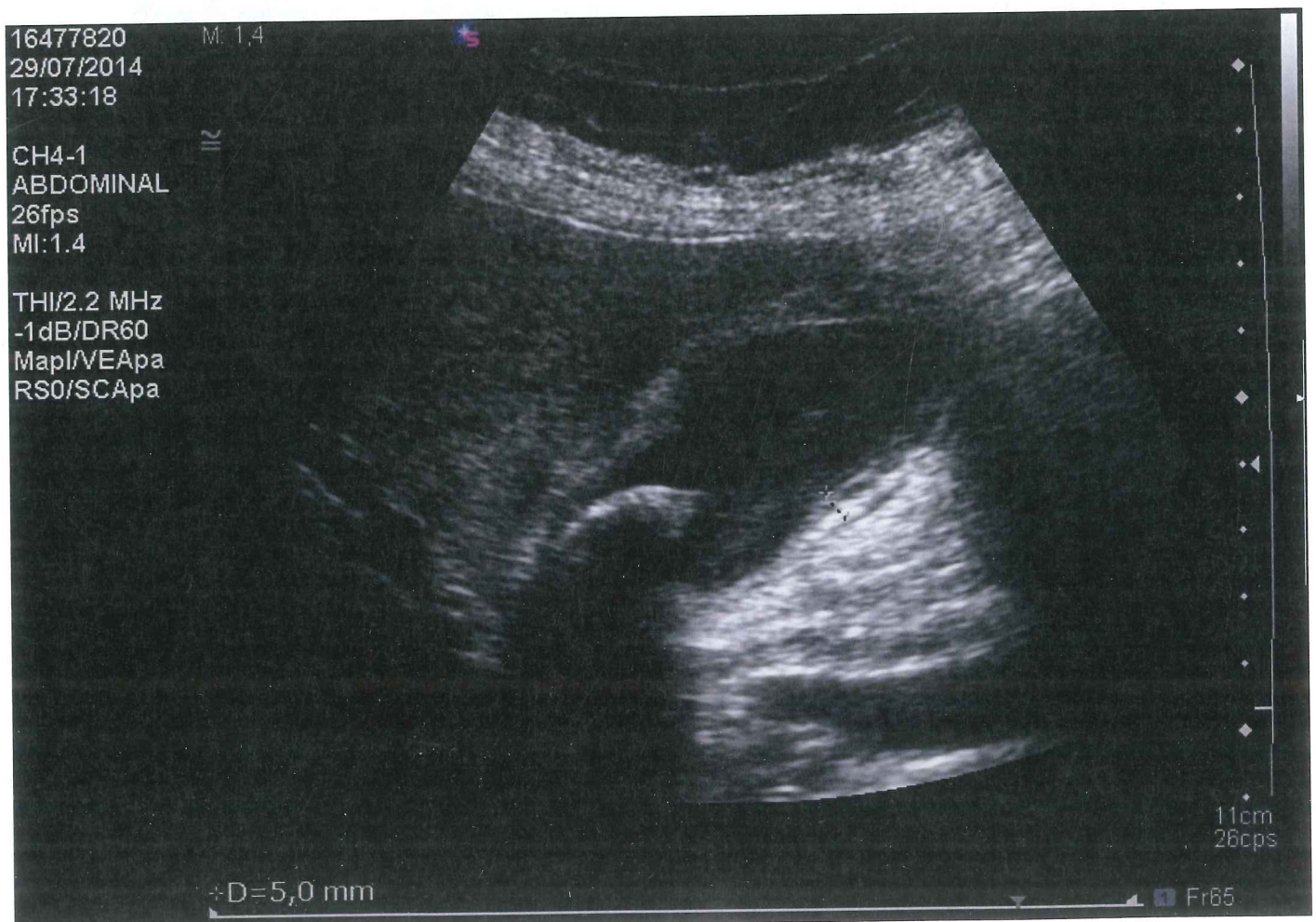


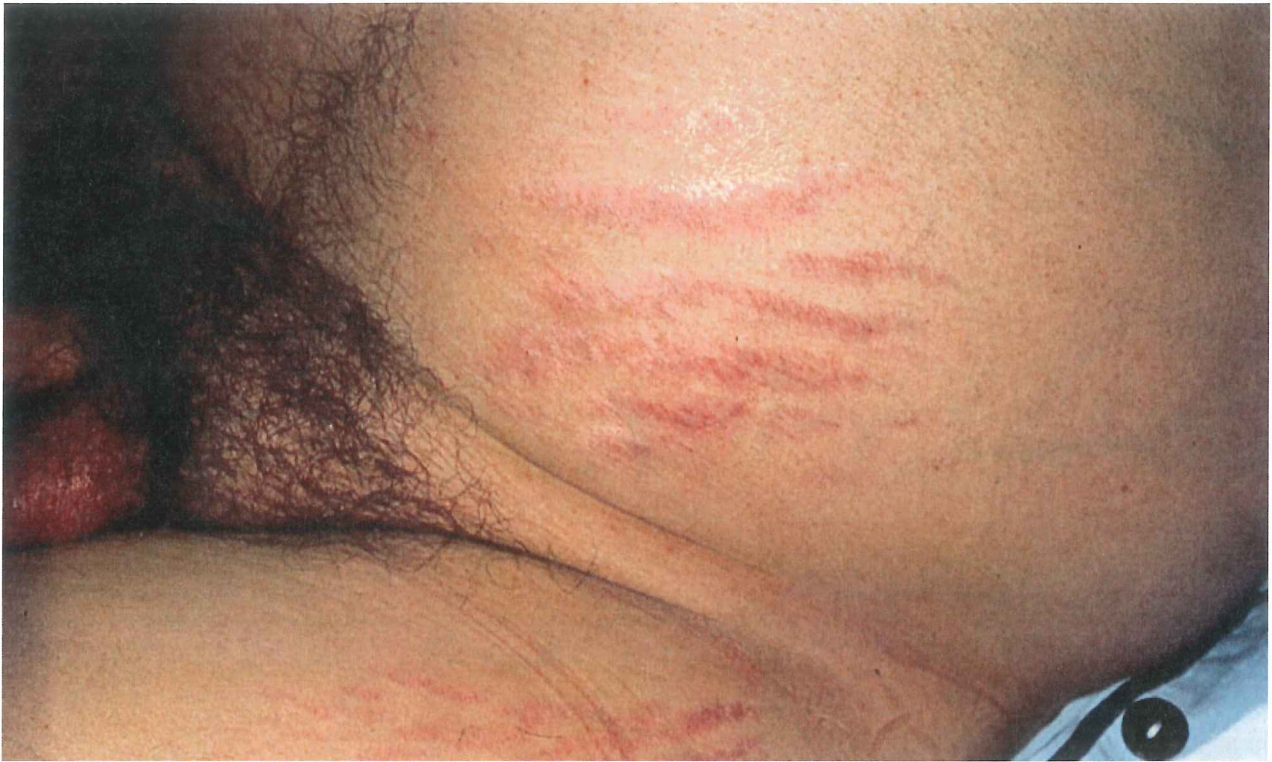
IMÁGEN 12

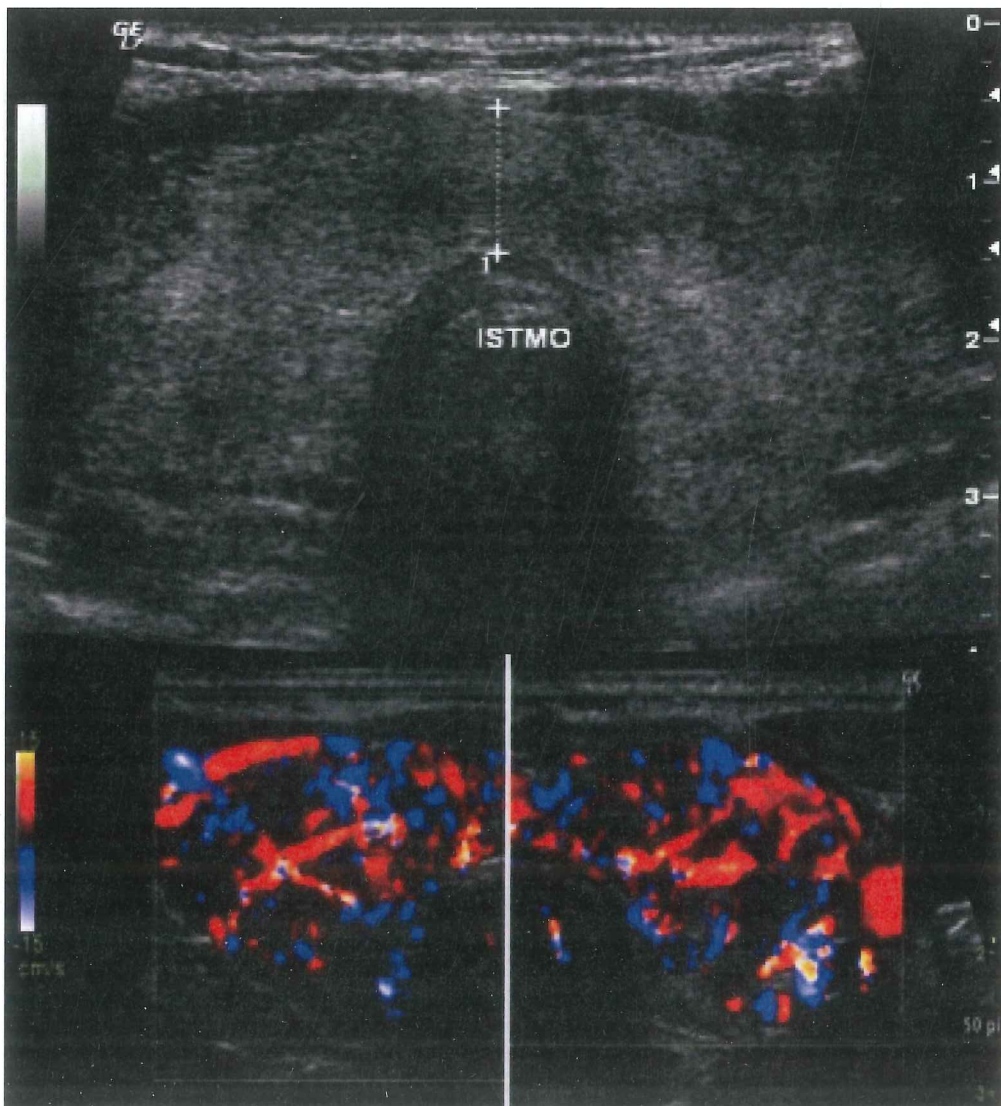


IMÁGEN 13

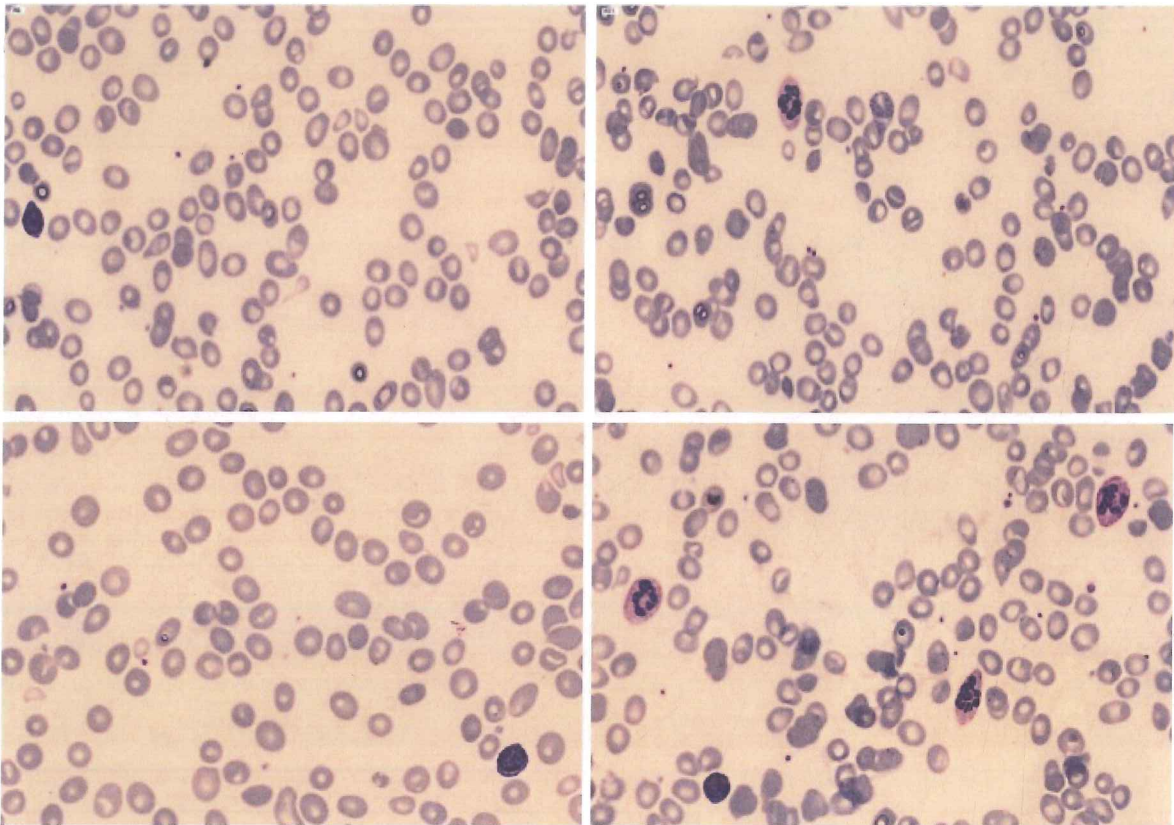




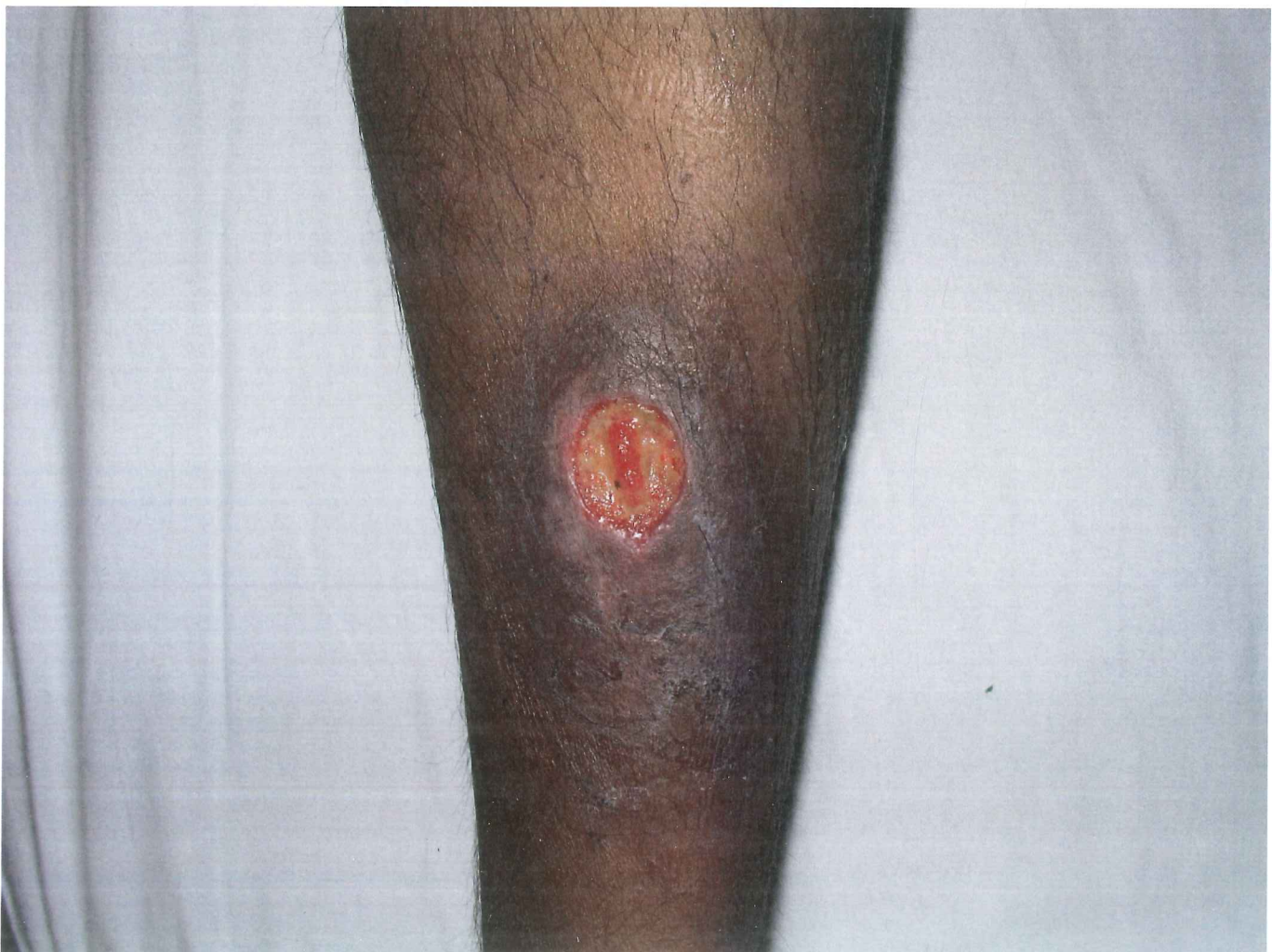IMÁGEN 15

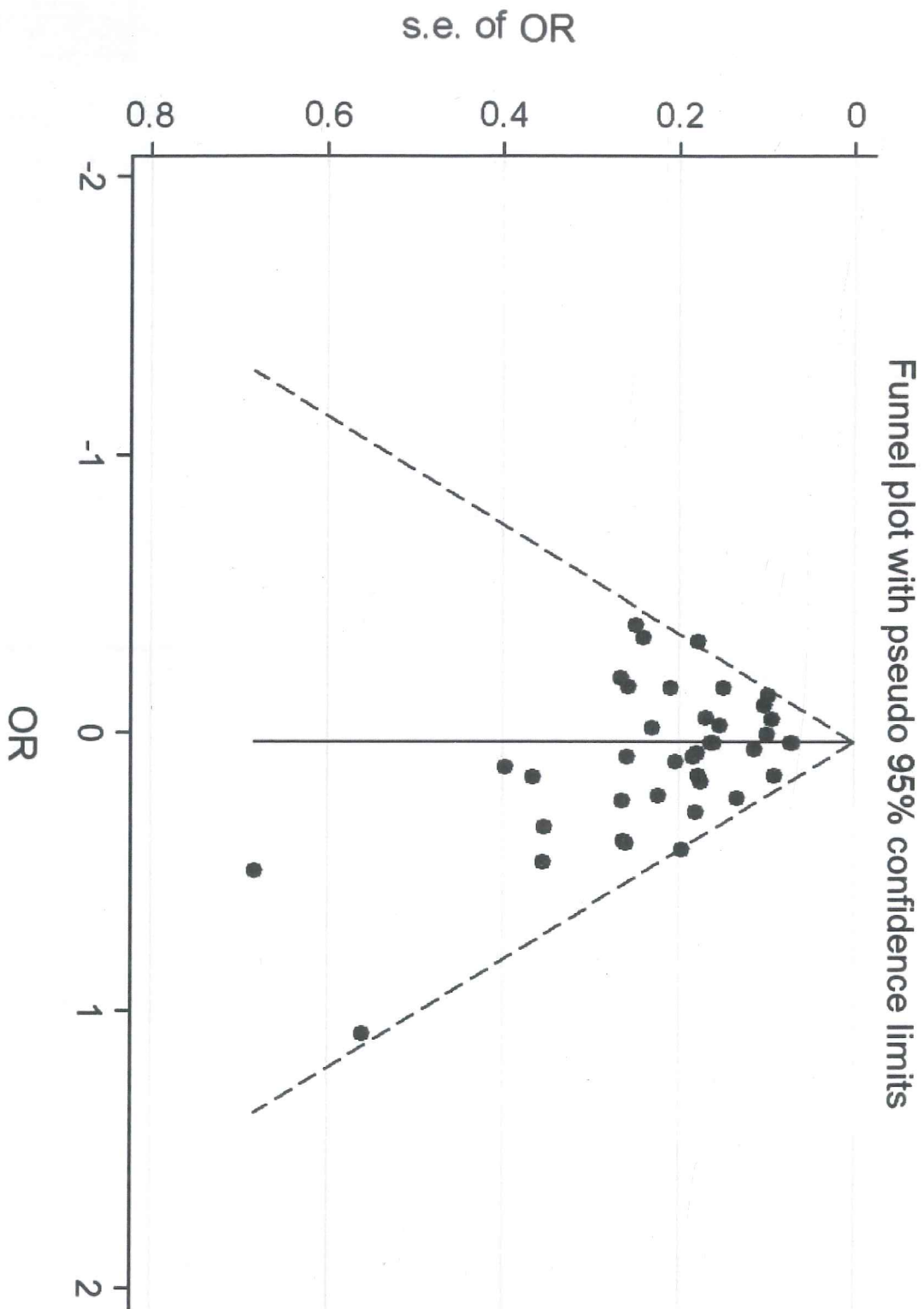


IMÁGEN 16



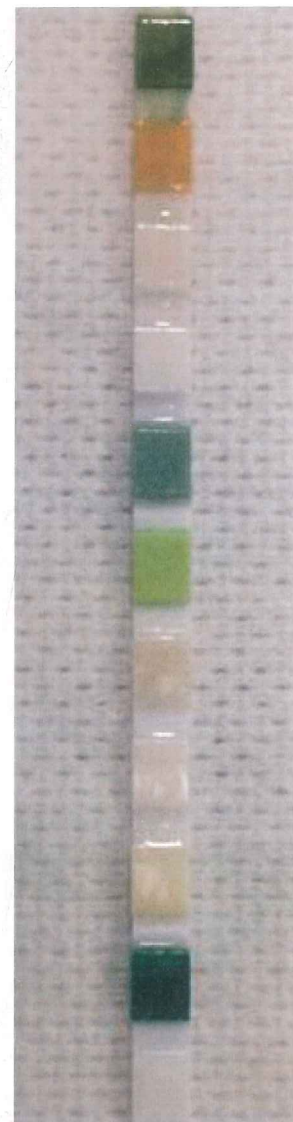IMÁGEN 17



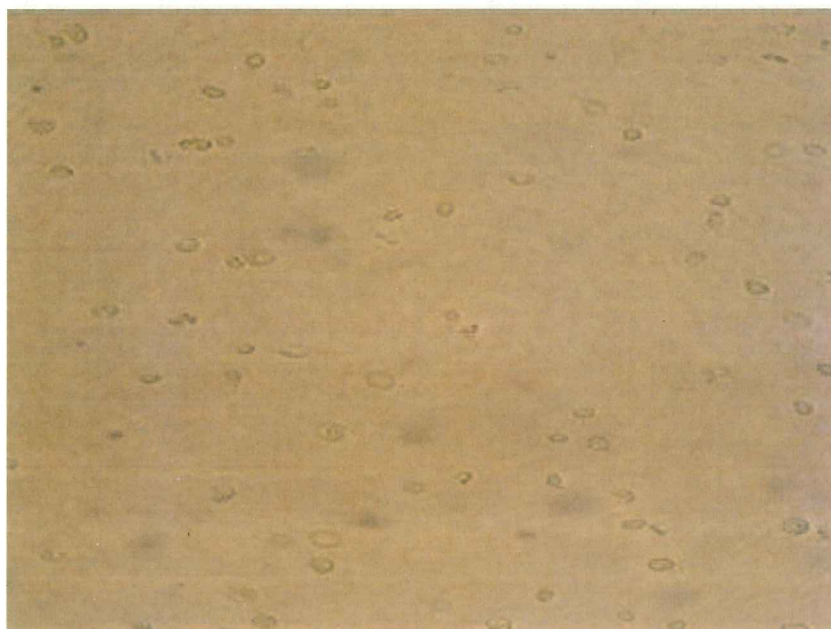

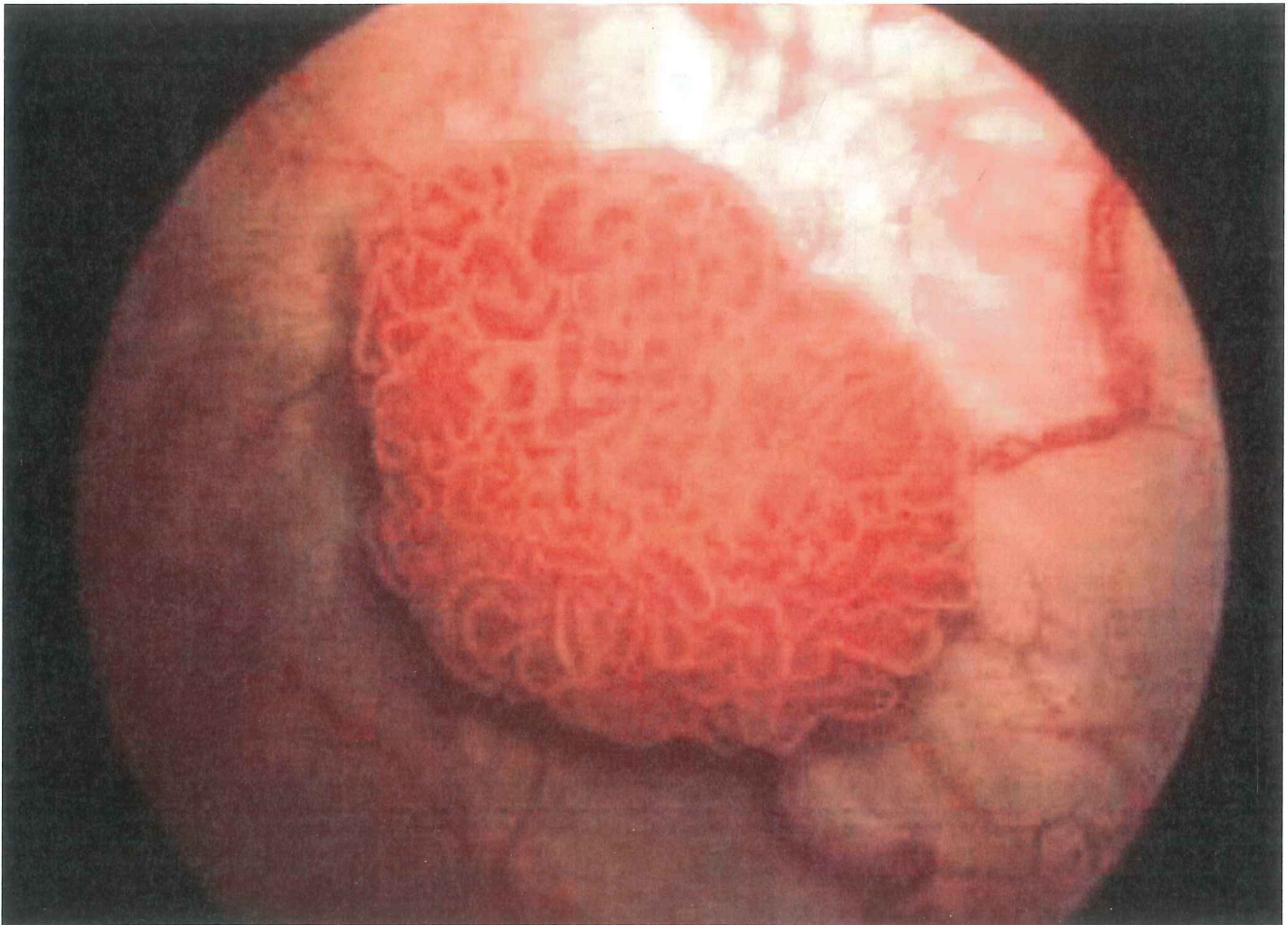
Tira reactiva realizada a la orina de la paciente

Densidad	1.000	1.005	1.010	1.015	1.020	1.025	1.030
pH	5	6	7	8	9	0 5065275001(0) VA	
Leucocitos	neg.	1+ ca. 10-25	2+ ca. 75	3+ ca. 500 Leuco/ μ L			
Nitritos	neg.	pos.					
Proteínas	neg.	1+ 30 (0,3)	2+ 100 (1)	3+ 500 mg/dL (5 g/L)			
Glucosa	normal	1+ 50 (2,8)	2+ 100 (5,5)	3+ 300 (17)	4+ 1000 mg/dL (55 mmol/L)		
Cetonas	neg.	1+	2+	3+			
Urobilinógeno	normal	1+ 1 (17)	2+ 4 (70)	3+ 8 (140)	4+ 12 mg/dL (200 μ mol/L)		
Bilirrubina	neg.	1+	2+	3+			
Eritrocitos + Hemoglobina	neg.	1+ ca. 5-10	2+ ca. 25	3+ ca. 50	4+ ca. 250 Ery/ μ L	1+ ca. 10	2+ ca. 25
						3+ ca. 50	4+ ca. 250 Ery/ μ L

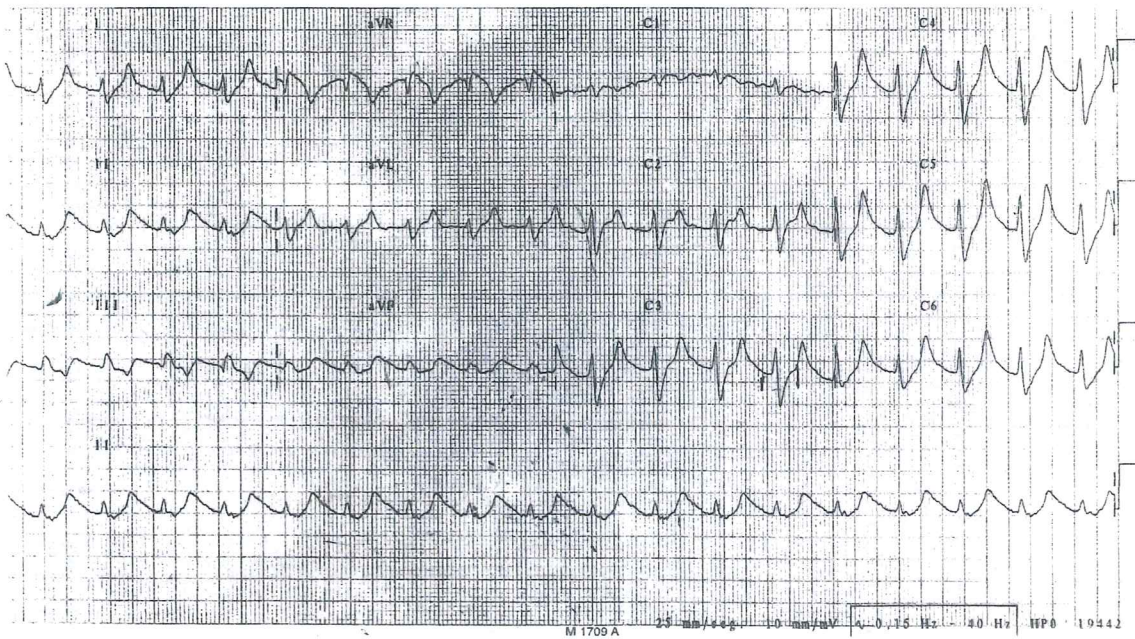


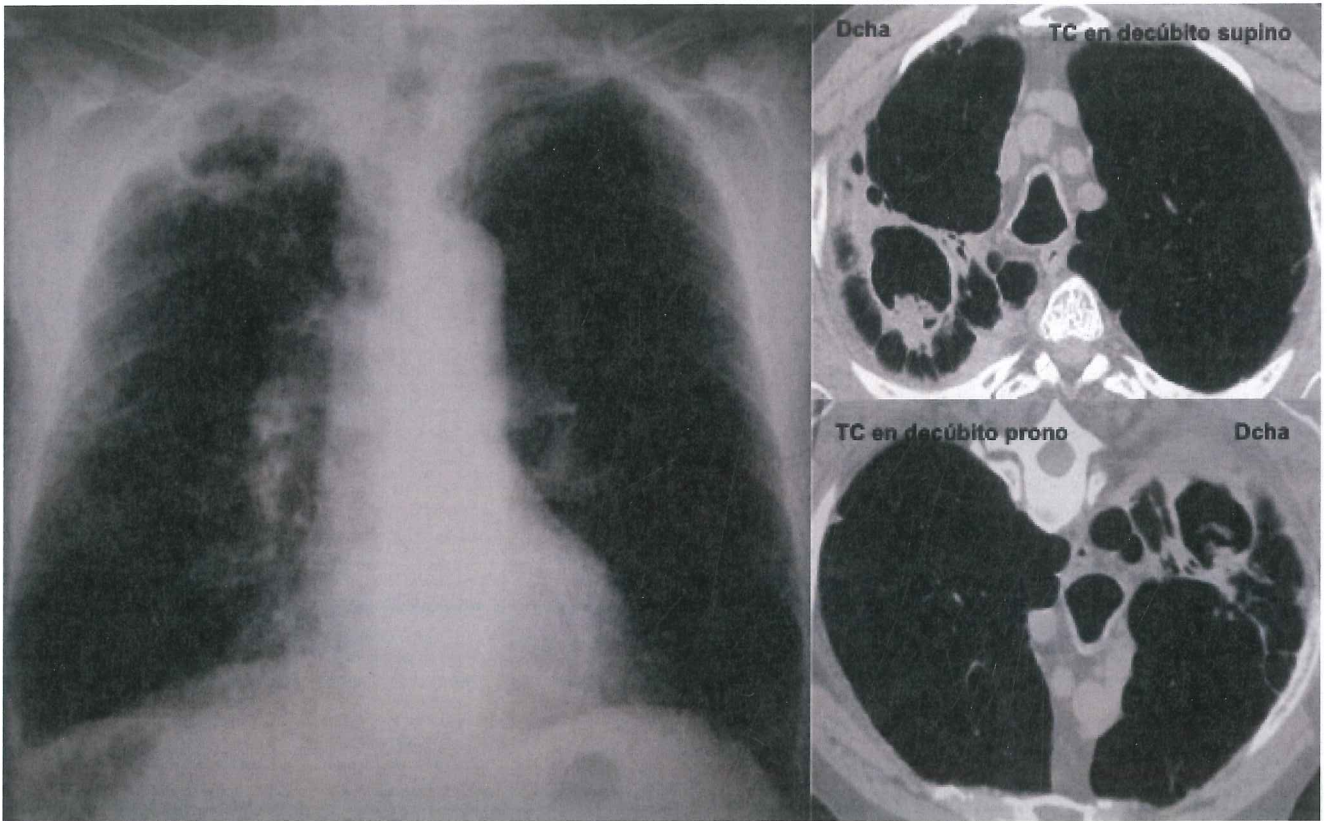
Sedimento de orina de la paciente



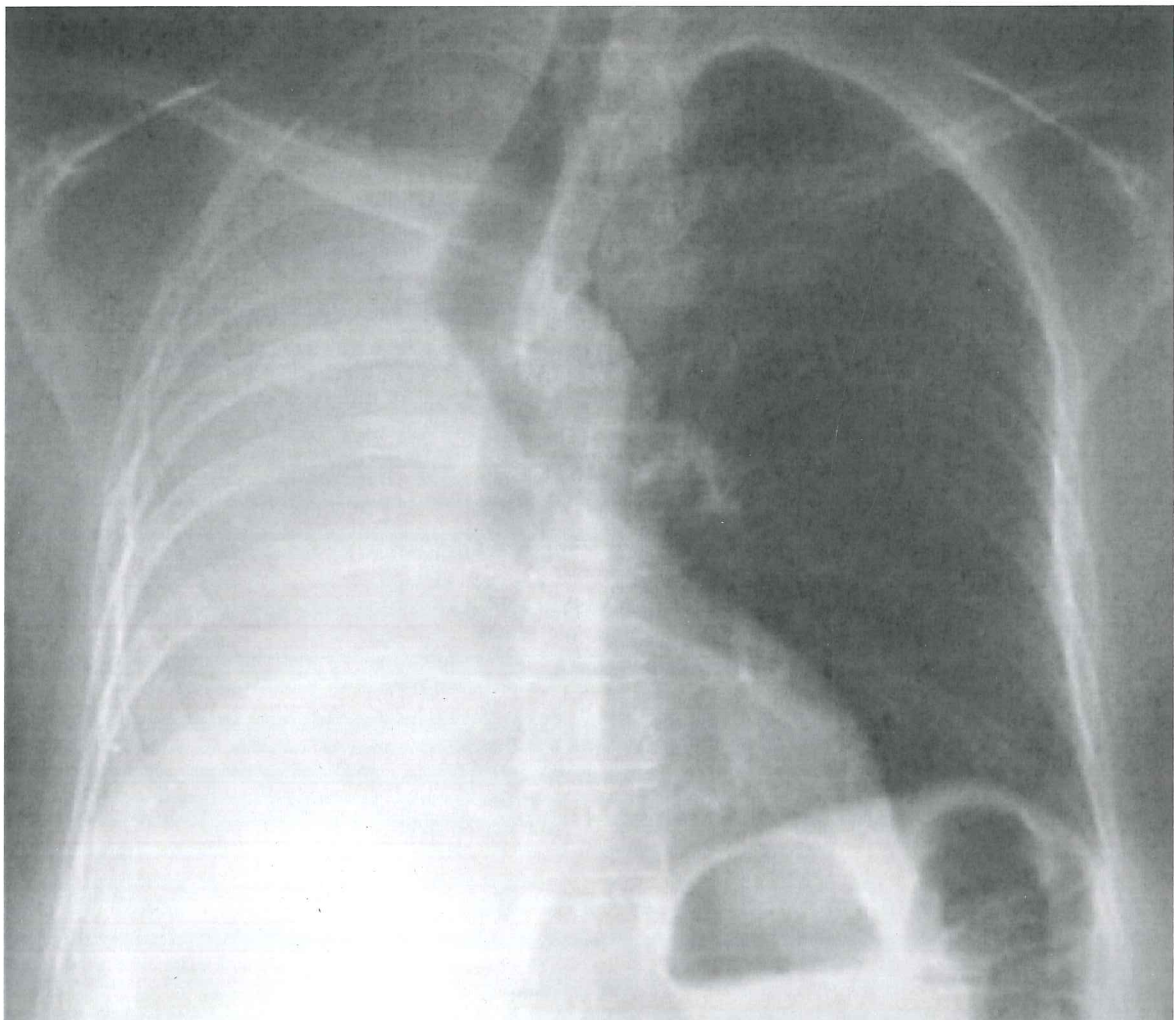


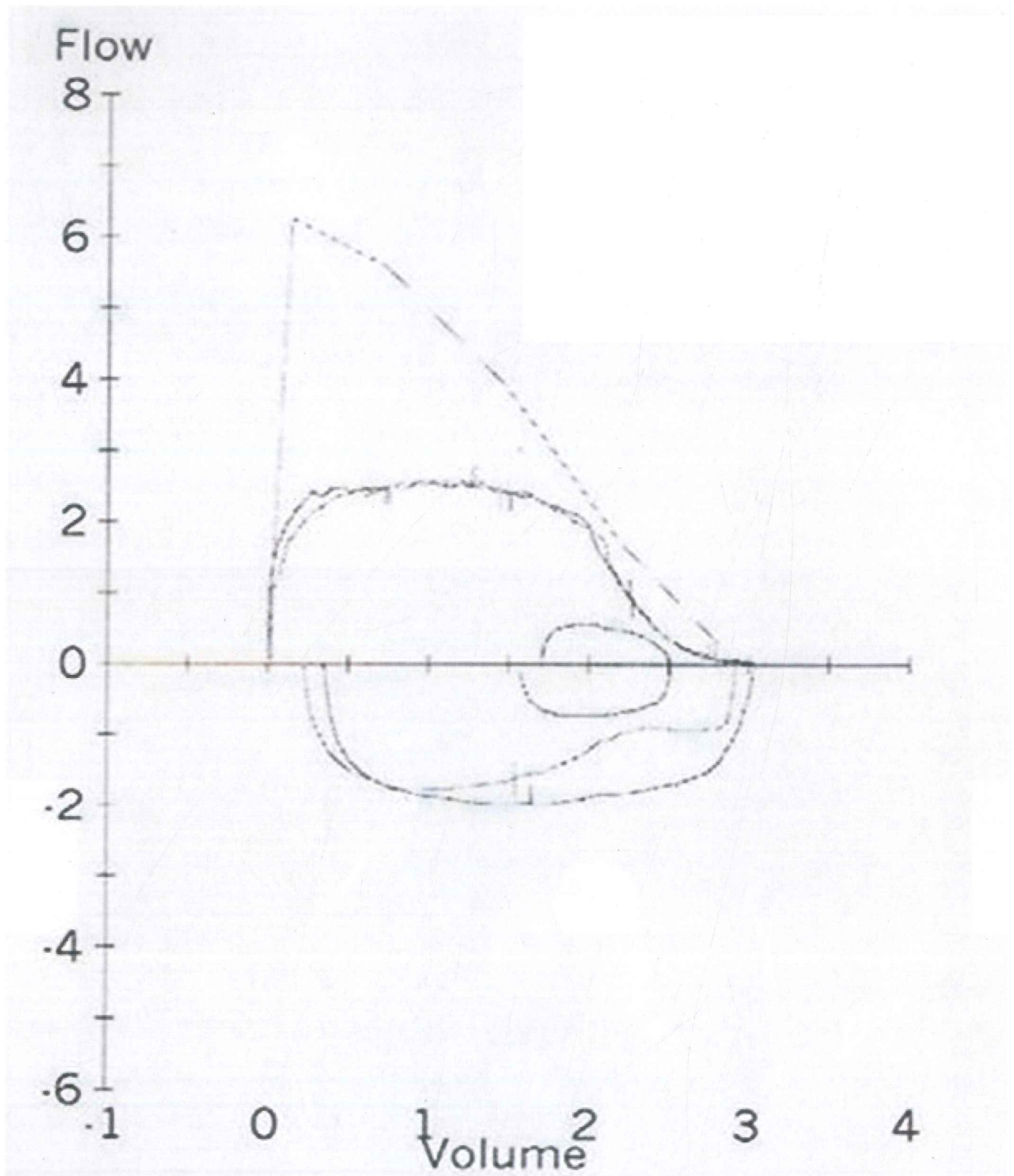
IMÁGEN 21



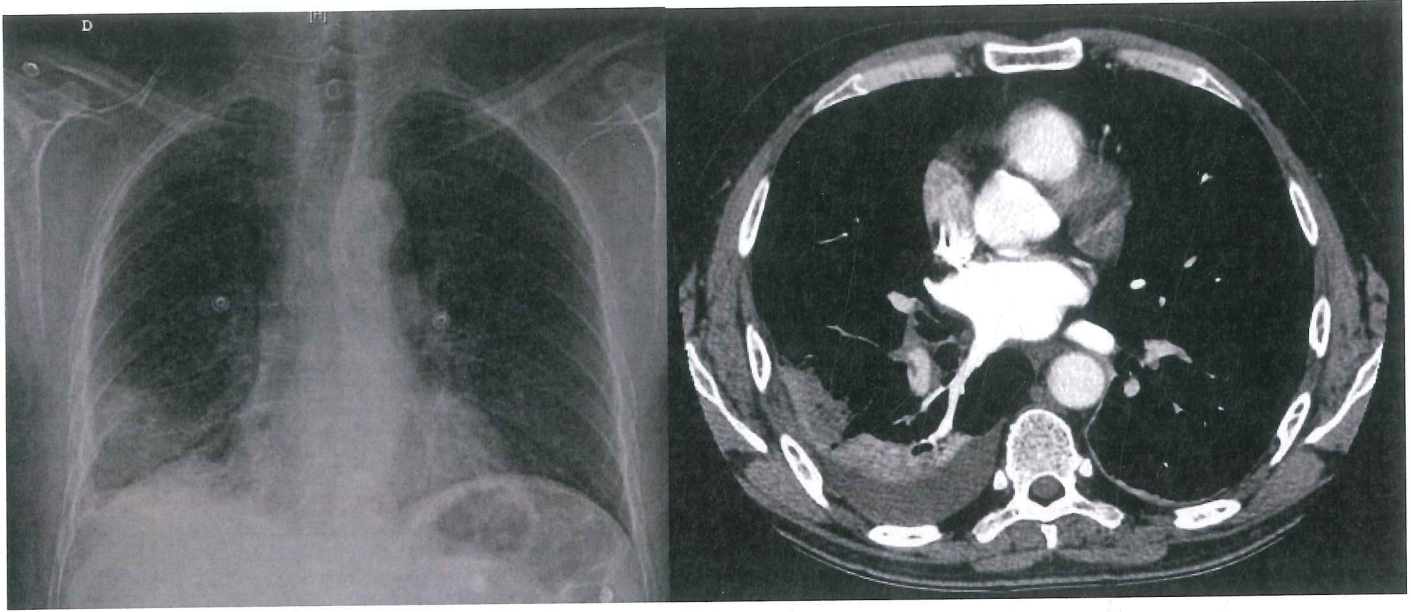


IMÁGEN 23

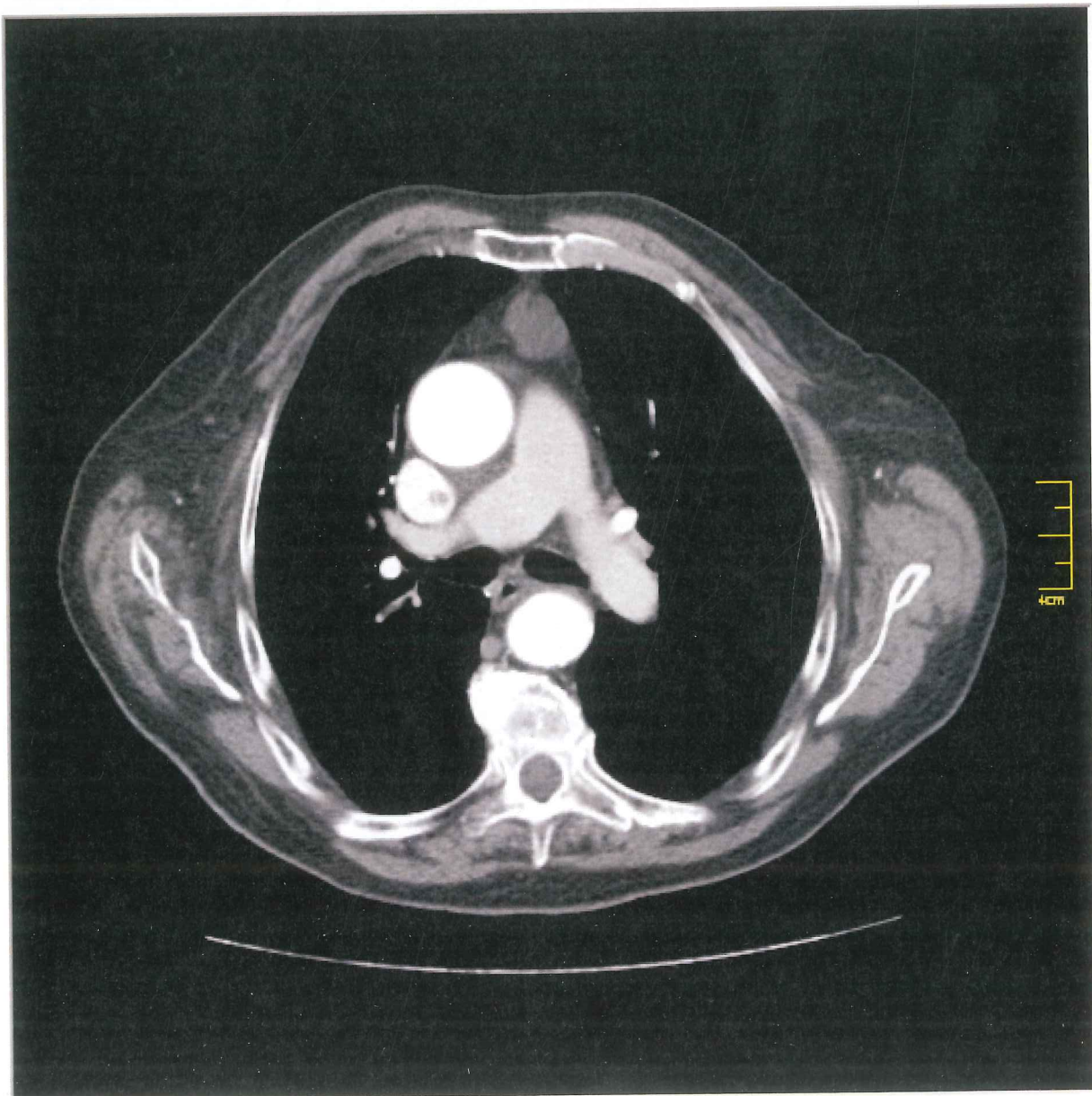


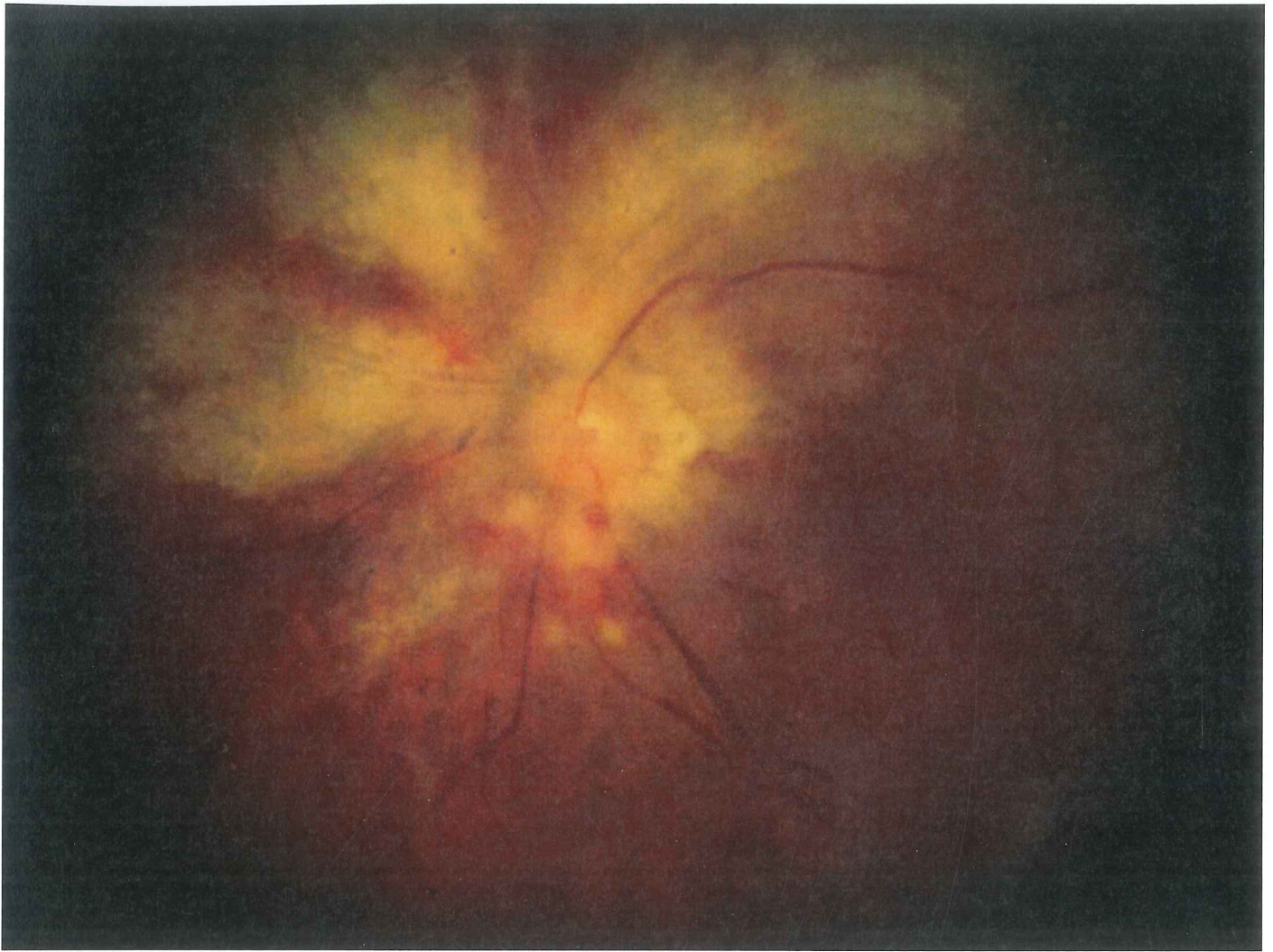

IMÁGEN 25

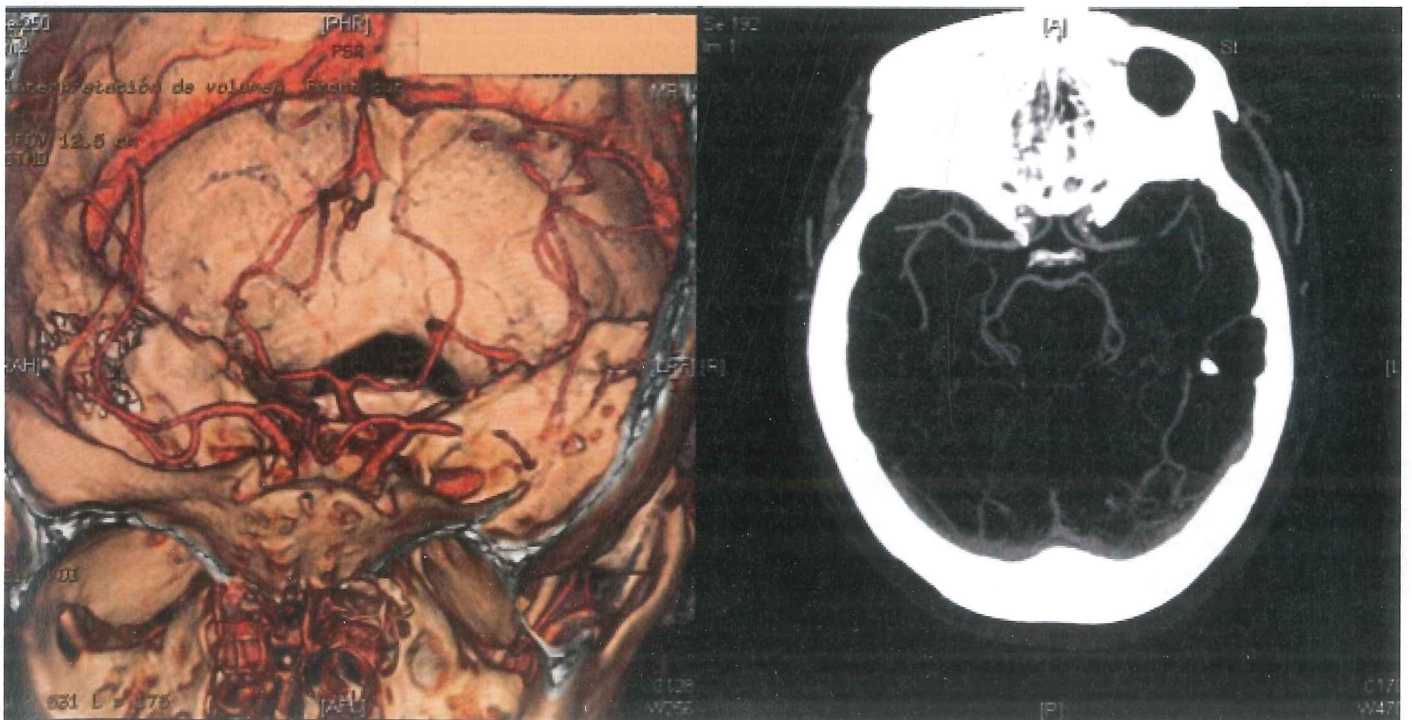


IMÁGEN 26

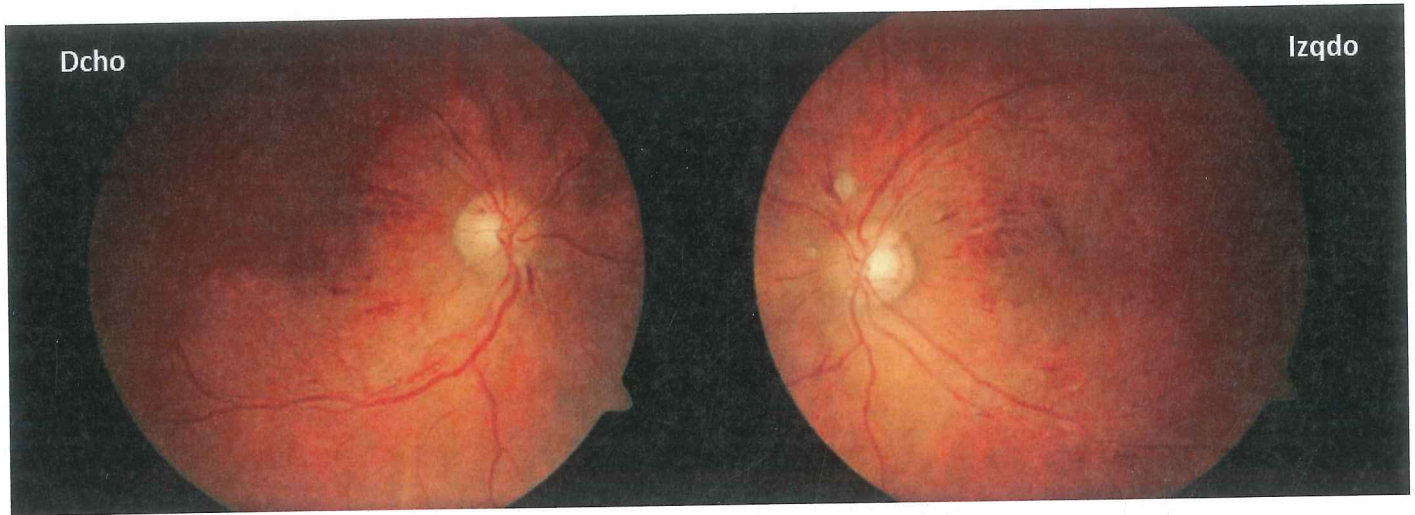




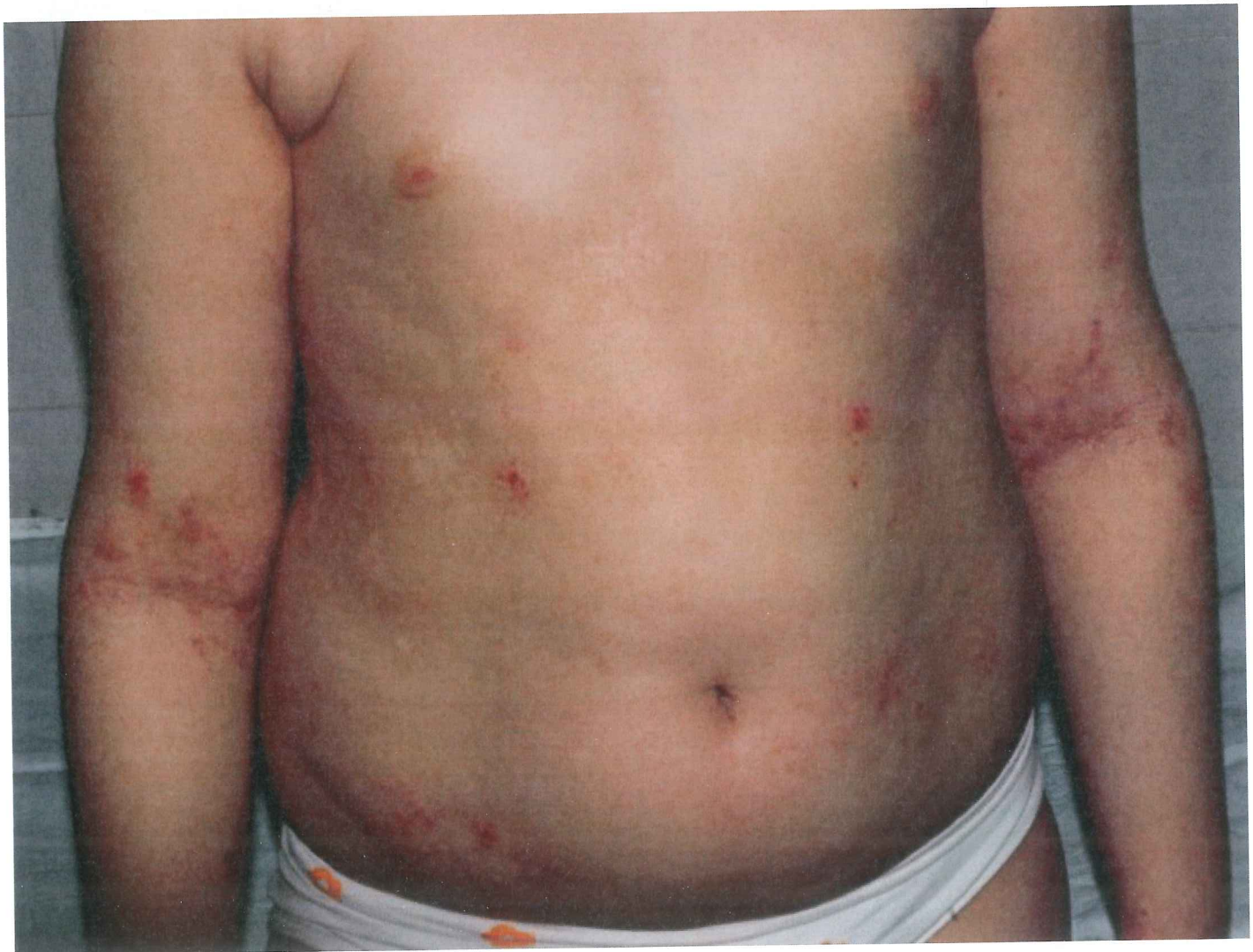IMÁGEN 28



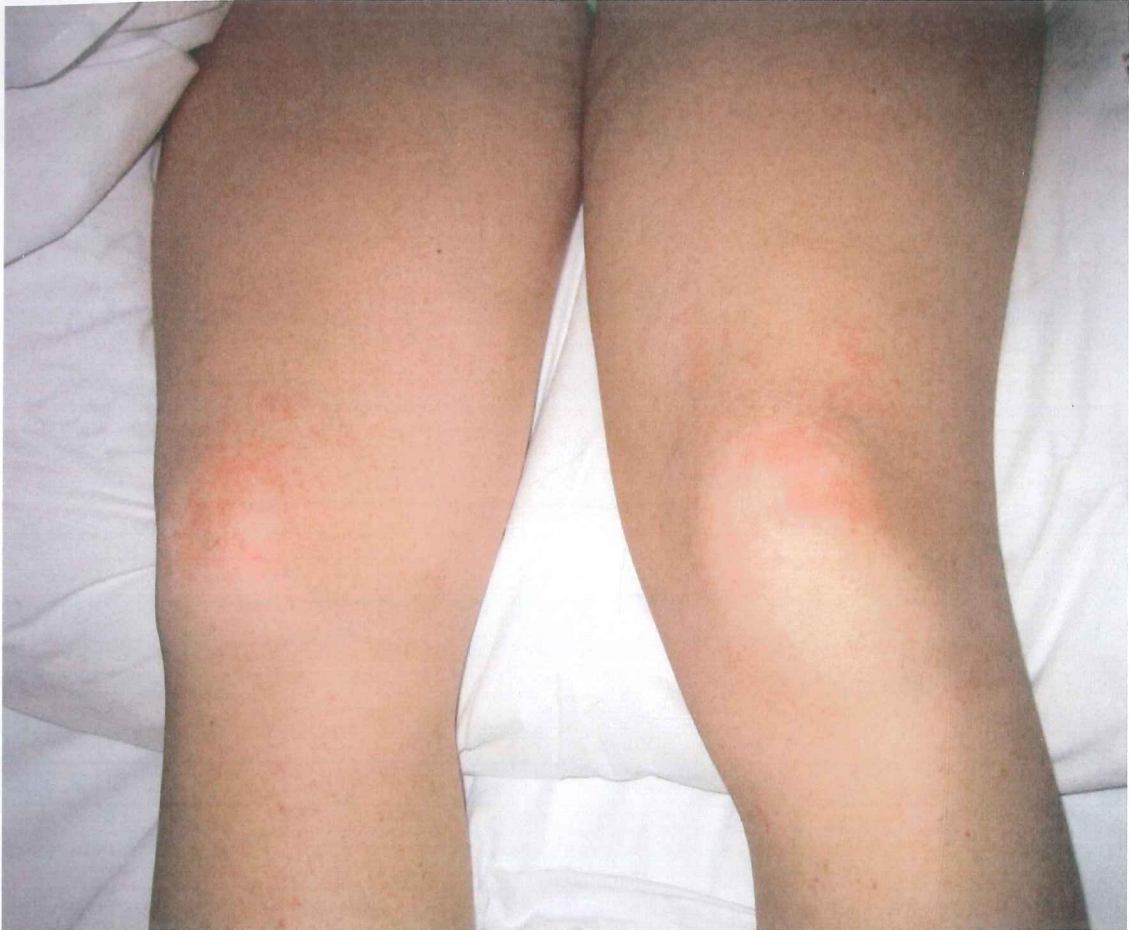IMÁGEN 29



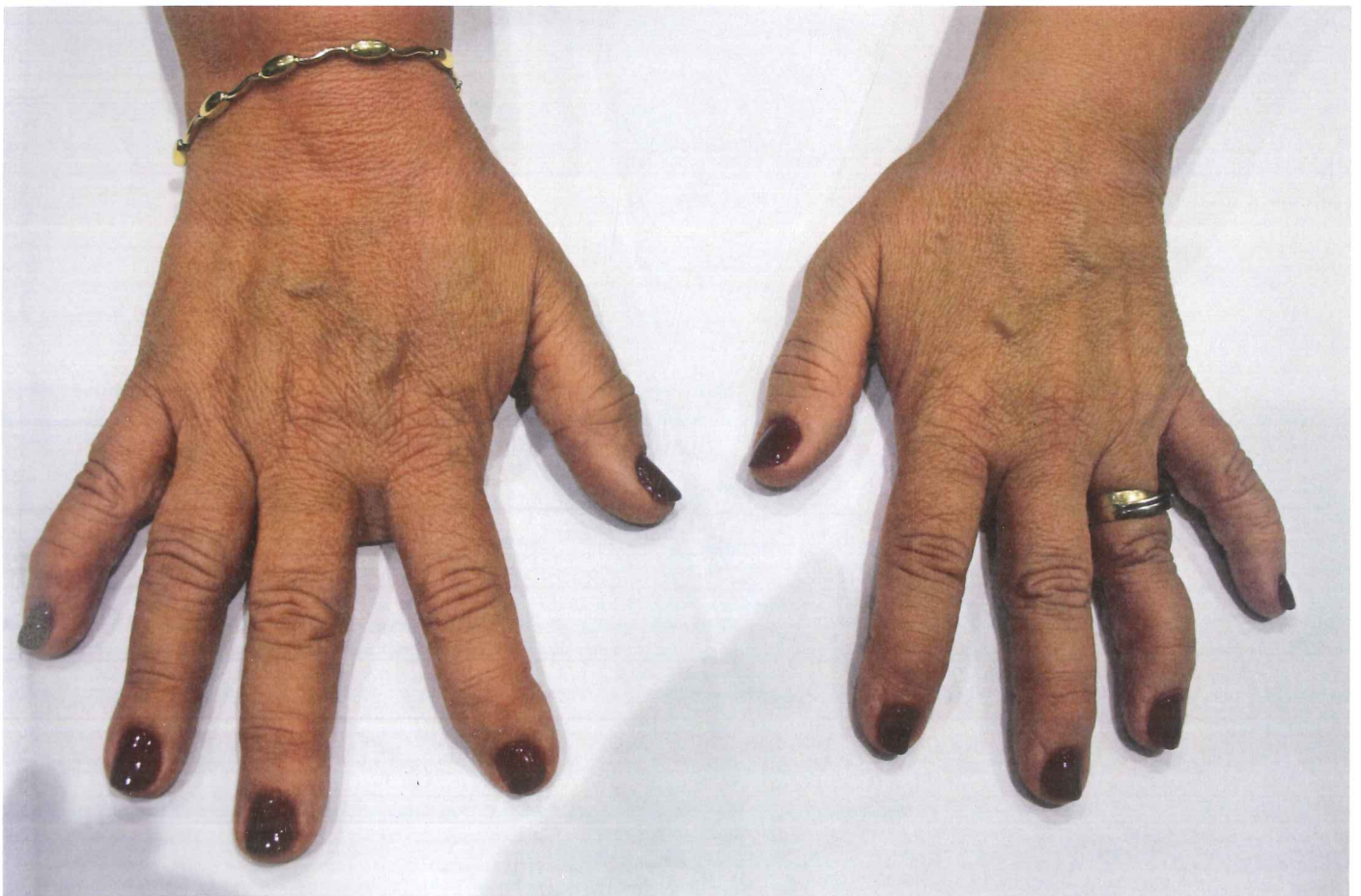IMÁGEN 30



IMÁGEN 31



IMÁGEN 32





PRUEBAS SELECTIVAS 2016

CUADERNO DE EXAMEN

MÉDICOS -VERSIÓN 0 -

ADVERTENCIA IMPORTANTE

ANTES DE COMENZAR SU EXAMEN, LEA ATENTAMENTE LAS SIGUIENTES

INSTRUCCIONES

1. **MUY IMPORTANTE** : Compruebe que este Cuaderno de Examen lleva todas sus páginas y no tiene defectos de impresión. Si detecta alguna anomalía, pida otro Cuaderno de Examen a la Mesa. **Realice esta operación al principio**, pues si tiene que cambiar el cuaderno de examen posteriormente, se le facilitará una versión "0", que **no coincide** con su versión personal en la colocación de preguntas y **no dispondrá** de tiempo adicional.
2. El cuestionario se compone de 225 preguntas más 10 de reserva. Tenga en cuenta que hay 32 **preguntas que están ligadas a una imagen**. Todas las imágenes están en un cuadernillo de imágenes separado
3. Compruebe que el **número de versión** de examen que figura en su "Hoja de Respuestas", **coincide** con el número de versión que figura en el cuestionario. Compruebe también el resto de sus datos identificativos
4. La "Hoja de Respuestas" está nominalizada. Se compone de dos ejemplares en papel autocopiativo que deben colocarse correctamente para permitir la impresión de las contestaciones en todos ellos. Recuerde que debe firmar esta Hoja.
5. Compruebe que la respuesta que va a señalar en la "Hoja de Respuestas" corresponde al número de pregunta del cuestionario. **Sólo se valoran** las respuestas marcadas en la "Hoja de Respuestas", siempre que se tengan en cuenta las instrucciones contenidas en la misma.
6. Si inutiliza su "Hoja de Respuestas" pida un nuevo juego de repuesto a la Mesa de Examen y **no olvide** consignar sus datos personales.
7. Recuerde que el tiempo de realización de este ejercicio es de **cinco horas improrrogables** y que están **prohibidos** el uso de **calculadoras** (excepto en Radiofísicos) y la utilización de **teléfonos móviles**, o de cualquier otro dispositivo con capacidad de almacenamiento de información o posibilidad de comunicación mediante voz o datos.
8. Podrá retirar su Cuaderno de Examen una vez finalizado el ejercicio y hayan sido recogidas las "Hojas de Respuesta" por la Mesa.

1. Pregunta vinculada a la imagen n°1

¿Cuál de las siguientes afirmaciones es FALSA respecto a la estructura anatómica señalada con la flecha azul en la imagen?

1. Está inervada por el nervio mediano.
2. Tiene como función la supinación del antebrazo.
3. Participa en la estabilidad de la articulación radiocubital distal.
4. Tiene su origen en el cuarto distal de la cara anterior del cúbito y su inserción en el cuarto distal de la cara anterior del radio.

2. Pregunta vinculada a la imagen n°2

¿Dónde se localiza la arteria basilar?

1. 1
2. 2
3. 3
4. 4

3. Pregunta vinculada a la imagen n°3

¿Cuál de las siguientes corresponde a la arteria mesentérica superior?

1. 1.
2. 2.
3. 3.
4. 4.

4. Pregunta vinculada a la imagen n°4

Hombre de 73 años con hemoptisis. El estudio radiológico muestra opacidad pulmonar que se biopsia. El diagnóstico histopatológico de la imagen microscópica de la biopsia es:

1. Adenocarcinoma.
2. Tumor Carcinoide Atípico.
3. Carcinoma Escamoso.
4. Carcinoma Neuroendocrino.

5. Pregunta vinculada a la imagen n°5

Mujer de 25 años que presenta una adenopatía palpable e indolora en región supraclavicular. La enferma refiere que ha tenido periodos febriles. Se le practica biopsia de la adenopatía que se tiñe con hematoxilina-eosina. En el informe anatomopatológico se indica que la lesión muestra un componente de células grandes que expresan CD15 y CD30, pero no CD45, sobre un fondo de carácter inflamatorio. ¿Su diagnóstico es?

1. Toxoplasmosis.
2. Enfermedad de Hodgkin.
3. Mononucleosis infecciosa.
4. Enfermedad por arañazo de gato.

6. Pregunta vinculada a la imagen n°6

Ante el siguiente ECG y sabiendo que corresponde a un paciente de 78 años con antecedentes de infarto anterior extenso y disfunción ventricular moderada residual, ¿cuál sería su primera sospecha diagnóstica?

1. Taquicardia auricular.
2. Taquicardia supraventricular por reentrada intranodal.
3. Taquicardia ventricular.
4. Flutter auricular atípico.

7. Pregunta vinculada a la imagen n°7

Mujer de 39 años de edad, gestante de 34 semanas con parto en curso que tras colocación de catéter epidural para analgesia refiere mareo, se toma presión arterial 104/57 mmHg y frecuencia cardíaca 45 lpm por lo que se administra 9 mg de efedrina i.v. tras lo cual, comienza a notar palpitaciones y opresión en la base del cuello. Se realiza ECG que se muestra (ver imagen), ¿cuál de los siguientes procesos fisiopatológicos ha podido contribuir al desarrollo del cuadro que presenta esta paciente?

1. Rotura de una placa con trombo no oclusivo superpuesto.
2. Espasmo de una arteria coronaria epicárdica.
3. Isquemia miocárdica relacionada con aumento de la demanda miocárdica de oxígeno.
4. Disfunción del endotelio coronario.

8. Pregunta vinculada a la imagen n°8

Mujer de 42 años de edad que acude a urgencias por haber presentado por la noche un episodio de falta de aire que le obliga a incorporarse y que cede después progresivamente. Además, refiere empeoramiento progresivo de su capacidad funcional en las últimas dos semanas, con dificultad para subir un piso de escaleras por "ahogo". Hace ocho días acudió a su centro de salud por episodio de palpitaciones de inicio y final súbito. Usted dispone de un equipo portátil de ecocardiografía en urgencias y realiza una exploración en la que se encuentra con los hallazgos que se muestran en la imagen

(imágenes de ecocardiografía transtorácica obtenidas en telesístole, en vista apical 3 cámaras. Panel A: imagen de escala de grises (modo B). Panel B: imagen Doppler-color de la misma vista que el Panel A. VI: ventrículo izquierdo; AI: aurícula izquierda; Ao: Aorta.). La opción terapéutica que resolvería el problema de esta paciente es:

1. El implante de una prótesis transcáteter en posición aórtica.
2. Una valvuloplastia percutánea con balón de la válvula aórtica.
3. Una cirugía sobre la válvula mitral, a ser posible reparadora.
4. Con tratamiento médico sería suficiente y no precisa ninguna intervención en ninguna válvula

9. **Pregunta vinculada a la imagen nº9**

Hombre de 50 años de edad, diabético y con sobrepeso. Acude a Urgencias por dolor retroesternal y en la mandíbula, de 3 horas de duración, mientras dormía. Al llegar a Urgencias tenía este electrocardiograma. ¿Cuál es el diagnóstico?

1. Infarto anteroseptal agudo.
2. Pericarditis aguda.
3. Infarto inferior.
4. Infarto inferolateral agudo.

10. **Pregunta vinculada a la imagen nº10**

Mujer de 80 años con antecedentes de hipertensión arterial, dislipemia y artrosis cervical en tratamiento con enalapril/hidroclorotiazida y simvastatina desde hace años y esporádico con paracetamol. Consulta por lesiones cutáneas pruriginosas en tronco y extremidades de 2 semanas de evolución para las que no ha realizado tratamiento médico (Imagen). La paciente se encuentra hemodinámicamente estable y afebril cuando acude al servicio de urgencias. Señale la opción correcta:

1. En la biopsia cutánea realizada de una lesión de reciente aparición esperaría encontrar espongiosis epidérmica, vesículas spongióticas y un infiltrado eosinofílico.
2. Las lesiones son compatibles con una pustulosis exantemática aguda generalizada por lo que iniciaría tratamiento con amoxicilina/clavulánico por vía oral.
3. Con la sospecha de una enfermedad

ampollosa autoinmune se realiza una biopsia de las lesiones para inmunofluorescencia directa. Se cursa ingreso hospitalario y se inicia tratamiento con prednisona a dosis de 1mg/kg/día.

4. Con la sospecha de eccema diseminado se realiza biopsia de lesiones para hematoxilina-eosina y se inicia tratamiento con prednisona a dosis de 1mg/kg/día.

11. **Pregunta vinculada a la imagen nº11**

Paciente de 78 años, con antecedentes de sigmoidectomía por diverticulitis hace 12 años. Consulta por distensión abdominal, acompañada de dolor abdominal difuso, náuseas y vómitos alimentarios, con deposiciones escasas líquidas. En la exploración física está afebril, hemodinámicamente estable, con dolor difuso a la palpación del abdomen, que está distendido y timpanizado sin peritonismo. Los ruidos hidroaéreos están aumentados. Los estudios analíticos, que incluyen hemograma, bioquímica, hemostasia y gasometría, son normales. En la imagen se muestran Rx de abdomen y TAC. ¿Cuál es el diagnóstico?

1. Pseudoobstrucción intestinal.
2. Oclusión intestinal por bridas.
3. Isquemia intestinal.
4. Cáncer de colon.

12. **Pregunta vinculada a la imagen nº12**

Paciente de 58 años con clínica de pirosis de larga evolución. Se realiza una endoscopia digestiva alta que se muestra en la imagen. ¿Cuál es el diagnóstico más probable?

1. Esófago de Barrett.
2. Esofagitis péptica.
3. Esofagitis eosinofílica.
4. Enfermedad de Mallory-Weiss.

13. **Pregunta vinculada a la imagen nº13**

Mujer de 65 años sin antecedentes patológicos de interés que acude a Urgencias de un Hospital por náuseas y molestias persistentes en hipocondrio derecho que se han agudizado en las últimas 24 horas; se acompaña de anorexia con cierto grado de astenia y sensación distérmica. A su entrada en Urgencias está febril (38,2° C), normotensa (125/75 mm Hg), y con dolor a la palpación selectiva en hipocondrio derecho; el resto de la exploración física es anodina. La analítica realizada rebela como únicos parámetros alterados una leucocitosis de

13.000/mm³ con neutrofilia asociada. En este contexto clínico el cirujano de guardia solicita una ecografía abdominal. Señale la respuesta correcta:

1. La ecografía muestra una vesícula biliar distendida, de paredes engrosadas y edematosas, con litiasis infundibular. Estos hallazgos sugieren el diagnóstico de colecistitis aguda litiásica.
2. La ecografía muestra una vesícula biliar distendida, de paredes engrosadas y edematosas, sin evidencia de litiasis vesicular. Estos hallazgos sugieren el diagnóstico de colecistitis aguda alitiásica.
3. La ecografía muestra una vesícula biliar poco distendida de paredes engrosadas (por su poca distensión) sin evidencia de litiasis. Estos hallazgos excluyen el diagnóstico de colecistitis aguda litiásica.
4. En este contexto clínico, la primera prueba a realizarse debería ser siempre la TC abdominal pues muestra mayor sensibilidad en la detección de litiasis vesicular.

14. Pregunta vinculada a la imagen n°14

Vemos en la consulta a un hombre de 31 años. Acude acompañado de su madre, con la que aún vive, a instancias de ésta. Hace dos años que no encuentra trabajo y en los últimos meses se ha ido retrayendo en el domicilio. El paciente afirma sentirse cansado y débil y que por ello prefiere salir poco de casa. La madre sospecha que el paciente está deprimido y ambos admiten que posiblemente ha engordado, aunque no se ha pesado.

En la exploración clínica, lo que más nos llama la atención es una PA de 150/100 mmHg y un abdomen prominente que se muestra en la figura.

En estas circunstancias, ¿cuál cree que sería la conducta inmediata más apropiada?

1. Todos los datos del paciente son compatibles con un exceso de glucocorticoides. Descartaría por interrogatorio el aporte externo (oral, en cremas) y, además de una analítica estándar que incluya estudio de lípidos y de glucemia, solicitaría varias determinaciones de cortisol libre en orina y una determinación de cortisol plasmático a primera hora de la mañana, tras administrar dexametasona oral la noche anterior.
2. Las estrías cutáneas se pueden justificar por un posible adelgazamiento previo. Lo más

probable es que el paciente presente un síndrome metabólico (obesidad, hipertensión, sedentarismo...). Proseguiría investigando este aspecto (glucemia, lípidos, confirmación de la TA, etc.). La posible depresión podría ser reactiva al hecho de no encontrar trabajo y de momento me mantendría a la expectativa en este aspecto.

3. Las estrías cutáneas son relativamente inespecíficas en un paciente obeso y la TA elevada en una única determinación no permite sacar ninguna conclusión. Aparte de solicitar una analítica general y proseguir el estudio de una eventual HTA, priorizaría los aspectos depresivos de la conducta del paciente y lo remitiría para una evaluación psiquiátrica.
4. Pensaría en la posibilidad de que el paciente tenga una hepatopatía crónica con hipertensión portal y ascitis. Aunque no admite una ingesta elevada de alcohol, hay otras causas (víricas, etc.) que deberán investigarse. La HTA en una primera visita podría no ser significativa y, de momento, el supuesto cuadro depresivo lo dejaría en segundo término. Pondría en marcha un estudio de hepatopatía crónica con estudios, en esta primera fase, bioquímicos y de imagen.

15. Pregunta vinculada a la imagen n°15

Paciente con bocio. En la imagen se muestra su ecografía de tiroides en escala de grises y doppler color. Ante estos hallazgos, señale la respuesta correcta:

1. La imagen muestra una glándula aumentada de tamaño y ligeramente hipoecogénica, con nódulos múltiples, de ecotextura heterogénea e hipervascularizada. Sugestiva de bocio multinodular.
2. La imagen muestra una glándula aumentada de tamaño, ecogenicidad normal, ecotextura homogénea, sin nódulos. La vascularización es prominente, hallazgo normal en los parénquimas.
3. La imagen muestra una glándula aumentada de tamaño y ligeramente hipoecogénica, sin nódulos, de ecotextura heterogénea e hipervascularizada. Los hallazgos son sugerentes de enfermedad de Graves pero hay tiroiditis subagudas que pueden mostrar hallazgos similares.
4. La imagen muestra una glándula algo aumentada de tamaño, ecogenicidad normal y ecotextura heterogénea. El aumento de la vascularización difusa obliga a realizar una

punción guiada con ecografía (PAAF) para descartar una neoplasia tiroidea.

16. Pregunta vinculada a la imagen nº16

Mujer de 54 años de raza negra que presenta astenia, somnolencia, parestesias, trastorno de la marcha, y pérdida de fuerza y de sensibilidad en ambas extremidades inferiores. Los análisis mostraron Hb 10,4 g/dL, VCM 107 fL, plaquetas 110.000/mm³, leucocitos 5.000/mm³, neutrófilos 1.900/mm³, linfocitos 2.500/mm³, monocitos 300/mm³, eosinófilos 300/mm³, reticulocitos 1,0 % (normal: 0,5-2), reticulocitos totales 5.400/mm³, haptoglobina 0 g/L (normal 0,3-2 g/L), LDH 1.114 U/L, AST (GOT) 50 U/L, ALT (GPT) 30 U/L, GGT 16 U/L, fosfatasa alcalina 90 U/L, bilirrubina total 1,03 mg/dL. Test de Coombs negativo. El frotis de sangre periférica se muestra en la imagen.

Valorado el cuadro clínico y analítico, ¿cuál es el tratamiento que se debe administrar a esta paciente?

1. Recambio plasmático.
2. Corticoides orales.
3. Vitamina B12 parenteral.
4. Ácido fólico y esplenectomía.

17. Pregunta vinculada a la imagen nº17

Nos es remitido desde Atención Primaria un paciente joven de 22 años de edad para estudio. Es originario de Jamaica y lleva cinco meses viviendo en España. El motivo de consulta al médico de familia fue una sensación de cansancio. Como antecedentes explica unos dolores de varios años de evolución en diversas articulaciones, de intensidad moderada, sin signos inflamatorios, que no habían sido estudiados en su país. La exploración clínica muestra palidez de mucosas y una lesión ulcerada dolorosa en la pierna, de tres años de evolución, por la que no había consultado. No recordaba ningún traumatismo local.

La analítica muestra una Hb de 7,6 g/dL, reticulocitos 417.000/uL, Hto 22,8 %, leucocitos 13.540/uL, con 51% de neutrófilos y 36% de linfocitos, plaquetas 286.000/uL, bilirrubina 2,12 mg/dL, (directa 0,4 mg/dL) y lactato deshidrogenasa 318 U/L (v.n. < 190 U/L). Un estudio básico de la coagulación se encuentra dentro de los rangos normales. La radiografía de tórax es normal, así como un Eco-Doppler de extremidades inferiores.

¿Qué tipo de anemia sospecharía Ud. antes de iniciar los correspondientes estudios

confirmatorios?

1. Anemia por células falciformes.
2. Anemia hemolítica autoinmune.
3. Anemia por enfermedad crónica.
4. Anemia por déficit de hierro.

18. Pregunta vinculada a la imagen nº18

Señale a qué corresponde la imagen:

1. Es un gráfico para evaluar el sesgo de publicación.
2. Es un gráfico para cuantificar la curtosis de una distribución normal.
3. Es un gráfico para cuantificar el error tipo I.
4. Es un gráfico para evaluar bioequivalencia.

19. Pregunta vinculada a la imagen nº19

Se recibe en el laboratorio la orina de un paciente en estudio por insuficiencia renal. Se realiza un análisis mediante tira reactiva, que se muestra en la imagen. ¿Cuál es su diagnóstico?

1. Síndrome nefrótico por lesiones mínimas.
2. Síndrome nefrítico.
3. Nefropatía intersticial crónica.
4. Insuficiencia renal prerrenal.

20. Pregunta vinculada a la imagen nº20

Paciente de 65 años, fumador, que refiere haber presentado hematuria con coágulos. En su proceso diagnóstico se le realizó una uretrocistoscopia visualizándose en vejiga esta imagen. ¿Cuál sería el diagnóstico más probable?

1. Cistitis aguda.
2. Tumor vesical.
3. Úlcera vesical.
4. Esquistosomiasis.

21. Pregunta vinculada a la imagen nº21

Hombre de 65 años de edad con insuficiencia renal crónica e hipertenso en tratamiento con enalapril. Acude a Urgencias por malestar general y náuseas sin dolor torácico. Al llegar al Hospital se le realizó un ECG que se muestra a continuación. ¿Qué prueba solicitaría para confirmar el diagnóstico de sospecha?

1. Coronariografía urgente.
2. Análisis de sangre con ionograma.
3. TC coronaria.

4. Ecocardiograma transtorácico.

22. Pregunta vinculada a la imagen n°22

El paciente cuyas radiografías se muestran está siendo seguido en las consultas de neumología por una bronconeumopatía obstructiva crónica. Entre sus antecedentes figura una tuberculosis tratada, sin indicios de reactivación. Consulta por aumento, en el último año, de la tos y más expectoración de la habitual, con ocasionales esputos hemoptoicos. La radiografía simple que se muestra es similar a las realizadas en los controles anuales excepto por un ligero aumento de la radiopacidad sobre la lesión del lóbulo superior derecho. Se decide realizar TC torácica en posición supino y prono cuyas imágenes se muestran en un corte de campos pulmonares superiores. ¿El diagnóstico más probable es?

1. Cáncer de pulmón cavitado.
2. Micetoma en una cavidad existente.
3. Absceso pulmonar.
4. Neumonía necrotizante.

23. Pregunta vinculada a la imagen n°23

Hombre de 58 años sin antecedentes clínicos ni quirúrgicos de interés salvo fumador con historia de disnea progresiva. Acude a urgencias por aumento de su disnea. La radiografía de tórax practicada se muestra en la imagen. Señale en que grupo semiológico debe encuadrarse:

1. Tumoraación de tejidos blandos de la pared torácica.
2. Consolidación alveolar.
3. Atelectasia.
4. Derrame pleural.

24. Pregunta vinculada a la imagen n°24

Mujer de 35 años de edad, sin hábitos tóxicos, ama de casa. Desde hace 3 años refiere clínica de disnea sibilante. Estudiada con radiografía de tórax y espirometría por su médico de Atención Primaria, es diagnosticada de asma bronquial extrínseco. Durante el último año ha empeorado la clínica a pesar de iniciar tratamiento con un inhalador (formoterol cada 12 horas), siendo remitida a Neumología de zona. Se realiza una espirometría con el resultado de: FVC 2.900 mL (103% del teórico); FEV1 1.800 mL (77% del teórico); FEV1/FVC 65% (78% del teórico). Test broncodilatador negativo. En la imagen se muestra la gráfica flujo/volumen de la espirometría. ¿Qué prueba

diagnóstica de las siguientes solicitaría en primer lugar?

1. Pletismografía.
2. Broncofibroscopia.
3. Prueba de hiperreactividad bronquial con metacolina o histamina.
4. Prueba de provocación con ejercicio.

25. Pregunta vinculada a la imagen n°25

Un hombre de 45 años de edad, sin antecedentes de interés, acude a urgencias por disnea en las últimas 24 horas, desde que regresó de un viaje desde Méjico. En urgencias se realizan las pruebas de imagen que se muestran. ¿Cuál es el diagnóstico más probable?

1. Neumonía bacteriana.
2. Empiema.
3. Infarto pulmonar.
4. Tuberculosis pulmonar.

26. Pregunta vinculada a la imagen n°26

Paciente de 74 años que consulta por debilidad muscular. Aporta una TC realizada en otro centro. ¿Cuál de las siguientes determinaciones apoyaría nuestra sospecha diagnóstica más probable?

1. Anticuerpos frente a receptor de acetilcolina.
2. Anticuerpos frente a canales del calcio.
3. Anticuerpos antisintetasa.
4. TSH y anticuerpos antitiroideos.

27. Pregunta vinculada a la imagen n°27

Hombre de 30 años, portador del virus de la inmunodeficiencia humana (VIH), que acude al Servicio de Urgencias por pérdida progresiva de visión en su ojo izquierdo, sin otra sintomatología oftalmológica acompañante. A la exploración funduscópica se observa la imagen de la figura. Ante esta imagen, cabe sospechar:

1. Un recuento de linfocitos CD4 inferior a 100.
2. La patología observada es de origen medicamentoso.
3. Este paciente requiere un tratamiento quirúrgico.
4. Estamos ante un problema autoinmune.

28. Pregunta vinculada a la imagen n°28

¿Cuál de los siguientes síntomas o signos es MENOS frecuente en un paciente con la siguiente imagen?

1. Desviación de la mirada hacia la izquierda.
2. Hemiparesia derecha.
3. Disartria.
4. Pupilas arreactivas.

29. Pregunta vinculada a la imagen nº29

Mujer de 32 años de edad, sin ningún tratamiento en la actualidad, que acude a Urgencias con un cuadro de cefalea, ojos sin inyección ciliar y el fondo de ojo que se ve en la imagen. A la vista de las alteraciones funduscópicas, ¿cuál de las siguientes exploraciones sería la MENOS relacionada con la sospecha diagnóstica?

1. Determinación de creatinina sérica.
2. Medida de la presión arterial (PA).
3. Auscultación abdominal (periumbilical) en busca de un soplo.
4. Medida de la presión intraocular (PIO).

30. Pregunta vinculada a la imagen nº30

Un niño de 5 años presenta brotes recurrentes de eccemas muy pruriginosos desde hace meses. Su pediatra lo deriva al dermatólogo. ¿Cuál de las siguientes exploraciones complementarias debería realizar para establecer el diagnóstico?

1. Biopsia cutánea.
2. Analítica sanguínea con determinación de IgE.
3. Intradermorreacción con suero autólogo.
4. Ninguna, es suficiente con la anamnesis y exploración clínica.

31. Pregunta vinculada a la imagen nº31

Una mujer de 26 años de edad consultó por fiebre de 3 semanas de evolución. La fiebre era diaria, en picos que llegaban a 38,5°C y en alguna ocasión a 39°C, y se acompañaba de dolor faríngeo, mialgias y artralgias de grandes articulaciones. A las pocas horas la fiebre remitía, espontáneamente o mediante algún antitérmico. Durante los episodios febriles presentaba una erupción cutánea. La paciente refería que había presentado dos episodios previos en los dos años anteriores, muy parecidos al actual, que no habían sido diagnosticados a pesar de sendos estudios en profundidad. No había realizado viajes fuera de España ni refería antecedentes epidemiológicos de interés. La exploración clínica durante un episodio febril mostró la erupción cutánea que puede observarse en la imagen, que en pocas

horas desapareció. La paciente también presentaba una hiperemia faríngea, adenopatías pequeñas y dolorosas laterocervicales bilaterales y se palpaba un polo de bazo por debajo del arco costal izquierdo. Para establecer el diagnóstico es de prever que deban realizarse diversos estudios de laboratorio e imagen. Con todo, ¿cuál de las siguientes afirmaciones le parece más adecuada en la actual fase diagnóstica?

1. Solicitaría pruebas serológicas para la hepatitis B y C, parvovirus humano B19, virus de Epstein-Barr y prueba para el virus de la inmunodeficiencia humana, dado que la causa más probable son las enfermedades infecciosas, especialmente las infecciones víricas agudas.
2. Aunque se trata de un diagnóstico de exclusión, solicitaría una ferritina sérica por la posibilidad de que se trate de una enfermedad de Still del adulto.
3. Solicitaría un estudio inmunológico que incluyera anticuerpos antinucleares, factor reumatoide, anticuerpos antipeptidos cíclicos citrulinados y ANCA's para confirmar la sospecha de una enfermedad reumática sistémica como la artritis reumatoide o lupus eritematoso sistémico.
4. Solicitaría un estudio genético dado que lo más probable es que se trate de una enfermedad autoinflamatoria tipo fiebre mediterránea familiar.

32. Pregunta vinculada a la imagen nº32

Las manos que se muestran en la imagen pertenecen a una mujer de 52 años que consulta porque presenta desde hace 3 años dolor leve-moderado intermitente en articulaciones interfalángicas distales y proximales de ambas manos. El dolor se agrava después de esfuerzos intensos y puede acompañarse de tumefacción y rubefacción. Ha tomado anti-inflamatorios no esteroideos durante estos periodos, con mejoría. Después de deformarse, las articulaciones le molestan menos. ¿Qué diagnóstico es el más probable?

1. Artritis reumatoide
2. Artritis psoriásica.
3. Artritis gotosa.
4. Artrosis.

33. ¿Qué sospecharía en un paciente que tiene una dificultad para elevar lateralmente el brazo (limitación de la abducción del brazo a partir de

los 30 grados) y parestesias en la porción lateral del hombro, sin dolor, y que el día anterior ha sufrido una luxación escapulo-humeral?

1. Una lesión del nervio radial.
2. Una lesión del nervio axilar (circunflejo).
3. Una lesión del nervio musculocutáneo.
4. Una rotura de los ligamentos escapulo-humerales.

34. Mujer de 41 años, sin antecedentes de interés, que presentó hace seis meses disnea de esfuerzo que ha aumentado progresivamente. A la auscultación mostraba crepitantes basales. En la radiografía de tórax se apreciaron densidades basales bilaterales. Se realizó biopsia pulmonar abierta. En el estudio histopatológico se observó una lesión compleja, heterogénea, con áreas alteradas que alternaban con otras preservadas, con fibrosis de los septos alveolares y desarrollo de marcados focos fibroblásticos e hiperplasia neumocitaria tipo 2. La afectación era fundamentalmente subpleural. ¿El diagnóstico de la lesión pulmonar es?

1. Histiocitosis de células de Langerhans.
2. Neumonía intersticial usual.
3. Alveolitis alérgica extrínseca.
4. Proteinosis alveolar.

35. ¿Cuál de los siguientes rasgos morfológicos no esperamos encontrar en la biopsia del cuerpo gástrico de un paciente con deficiencia de vitamina B12?

1. Helicobacter pylori.
2. Metaplasia intestinal.
3. Hiperplasia de células endocrinas.
4. Atrofia.

36. ¿Cuál de las siguientes afirmaciones sobre los medicamentos genéricos NO es correcta?:

1. Para demostrar la eficacia y seguridad de un medicamento genérico se deben realizar ensayos clínicos de bioequivalencia en pacientes que padecen una de las patologías para las que está indicado.
2. El nombre del medicamento genérico suele coincidir con la denominación común internacional o la denominación oficial española del principio activo seguido del nombre del laboratorio farmacéutico.
3. El medicamento genérico tiene el mismo principio activo que el fármaco de referencia

pero pueden cambiar los excipientes.

4. El medicamento genérico tiene que cumplir los mismos requisitos de calidad que los exigidos para cualquier otro medicamento (normas de correcta fabricación de medicamentos).

37. Existe un polimorfismo genético de la enzima tiopurina metiltransferasa que se asocia a un elevado riesgo de toxicidad hematológica grave cuando se administra uno de siguientes fármacos a los individuos homocigotos. ¿Cuál es el fármaco?

1. Warfarina.
2. Azatioprina.
3. Isoniazida.
4. Succinilcolina.

38. Además de la hemorragia, un efecto adverso grave de la heparina es:

1. Hipopotasemia.
2. Alcalosis metabólica.
3. Diarrea.
4. Trombocitopenia.

39. ¿Cuál de los siguientes antiinflamatorios no esteroideos inhibe de forma más selectiva la ciclooxigenasa 2?

1. Etoricoxib.
2. Ibuprofeno.
3. Ácido acetil salicílico.
4. Ketorolaco.

40. Mujer de 45 años con síndrome depresivo mayor en tratamiento con citalopram desde hace 3 meses. Es sometida a colecistectomía mediante laparoscopia bajo anestesia epidural con la asociación fentanilo+bupivacaína. En el postoperatorio desarrolla náuseas y vómitos intensos, agitación, temblor, midriasis, hipersalivación, mioclonias e hipertermia. Señale la causa más probable de este cuadro.

1. Intoxicación por fentanilo.
2. Síndrome serotoninérgico.
3. Trastorno de angustia.
4. Psicosis postoperatoria.

41. Señale cuál de las siguientes afirmaciones referentes a la fisiología y estructuración del

sueño es verdadera:

1. Durante el sueño REM, aparecen los husos del sueño y los complejos K.
2. La temperatura corporal disminuye ligeramente durante el sueño.
3. El primer periodo de sueño REM, suele ser de mayor duración que los restantes.
4. La fase I de sueño no REM constituye el 30% del tiempo total de sueño.

42. Una placa arteriosclerótica vulnerable se caracteriza por:

1. Presentar un tamaño superior al 70%.
2. Un aumento de factores de crecimiento de fibroblastos.
3. Disminución de metaloproteasas y fibrolisinas.
4. Un aumento de macrófagos con alto contenido en material lipídico.

43. En la fisiología renal, una de estas afirmaciones es verdadera:

1. Los segmentos de asa de Henle reabsorben ClNa con un exceso de agua, un efecto esencial para la excreción de orina con osmolaridad diferente a la del plasma.
2. La reabsorción del bicarbonato en la nefrona se realiza principalmente en el túbulo contorneado distal.
3. La excreción urinaria de Na y agua es igual a la suma de la cantidad filtrada a través de los glomérulos y la cantidad reabsorbida por los túbulos.
4. En condiciones normales el 80% de la glucosa filtrada se reabsorbe en el túbulo contorneado proximal y regresa a la circulación sistémica por los capilares peritubulares.

44. ¿Cuándo alcanza su valor máximo el flujo sanguíneo coronario del ventrículo izquierdo?

1. Al comienzo de la diástole.
2. Al comienzo de la sístole isovolumétrica.
3. Cuando la presión aórtica es máxima.
4. Cuando el flujo sanguíneo aórtico es máximo.

45. En el estudio de la secreción gástrica, ¿cuál de las siguientes pruebas carece de valor?

1. Test de la ureasa.
2. Determinación de pepsinógenos.
3. Estimulación con pentagastrina.
4. Prueba de la comida ficticia.

46. Una mujer de 19 años con amenorrea primaria está diagnosticada de síndrome de Turner por un estudio de citogenética. ¿Qué cariotipo presenta?

1. 47, XYY.
2. 47, XXY.
3. 45, X.
4. 47, XXX.

47. Una mujer de 27 años acude a la consulta de asesoramiento genético tras tener un hijo con síndrome de Down. En el niño se identifica una trisomía 21 con translocación 21/21 heredada de la madre. ¿Cuál sería el riesgo de recurrencia de síndrome de Down en los futuros hijos de esta mujer?

1. El riesgo de recurrencia será de un 10-15%, como en el resto de translocaciones.
2. El 100% de los fetos viables nacerán con síndrome de Down.
3. El riesgo de recurrencia será muy bajo (1-2%).
4. El riesgo de recurrencia será del 50%.

48. Niño de 3 años remitido a consulta de genética para valoración por retraso psicomotor, retraso del lenguaje e hiperactividad sin rasgos dismórficos significativos ni malformaciones asociadas. Es el primer hijo de una pareja sana, joven y no consanguínea. Un tío materno tiene retraso mental y la abuela materna presentó fallo ovárico precoz. ¿Cuál de las siguientes pruebas diagnósticas sería la más apropiada para establecer el diagnóstico?

1. Estudio genético de expansión de tripletes del gen FMR1.
2. Estudio metabólico completo.
3. Cariotipo de alta resolución.
4. Evaluación psicométrica.

49. La opsoninas son moléculas capaces de reconocer estructuras de la superficie de los microorganismos y de este modo facilitan:

1. La lisis de dichos microorganismos.
2. La fagocitosis de dichos microorganismos.

3. Las reacciones de hipersensibilidad de tipo I frente a dichos microorganismos.
4. La anergia de las células T específicas frente a dichos microorganismos.
50. Entre las más importantes funciones de la inmunoglobulina A secretora se encuentra:
1. La defensa de las mucosas.
 2. La respuesta secundaria adquirida en trasplante.
 3. La actividad citotóxica dependiente de anticuerpos, mediante receptores para su fracción constante en el macrófago.
 4. La respuesta celular T alogénica.
51. Ciertas enfermedades autoinmunes se han asociado con deficiencias genéticas del sistema del complemento. Concretamente, la deficiencia en C4 se ha asociado con:
1. Lupus eritematoso sistémico.
 2. Artritis reumatoide.
 3. Miastenia gravis.
 4. Diabetes mellitus tipo 1.
52. Niña de 6 meses de edad, primera hija de una pareja española consanguínea sin antecedentes familiares de interés. Acude a urgencias en invierno por fiebre elevada (39-40,5°C) de tres días de evolución, postración, pérdida de apetito y marcado distrés respiratorio. En la exploración se observa un importante retraso ponderal, ausencia de sombra tímica en la radiografía de tórax y en el hemograma se detecta un nivel de linfocitos circulantes de 920/mm³. Señale la respuesta correcta:
1. Se debe sospechar una agammaglobulinemia ligada al cromosoma X y se debe solicitar urgentemente la cuantificación de los linfocitos B circulantes.
 2. Se trata de una infección respiratoria típica de la época del año, que requiere tratamiento antibiótico sin necesidad de realizar pruebas adicionales.
 3. Se debe sospechar una inmunodeficiencia común variable y se debe solicitar la capacidad de producción de anticuerpos mediante ensayos funcionales in vitro.
 4. Se debe sospechar una inmunodeficiencia severa combinada y solicitar la cuantificación de las subpoblaciones linfocitarias T, B y NK.
53. Paciente de 80 años procedente de una residencia de ancianos. Presenta sepsis de origen urinario que no responde al tratamiento empírico con ceftriaxona. En los hemocultivos y urocultivos crece *E. coli* resistente a cefalosporinas. El laboratorio nos informa que es una cepa productora de betalactamasas de espectro ampliado. ¿Qué antibiótico, entre los siguientes, debe utilizarse?
1. Ertapenem.
 2. Amoxicilina/clavulánico.
 3. Piperacilina/Tazobactan.
 4. Ciprofloxacino.
54. Un paciente presenta una infección urinaria litogénica por formación de cálculos de estruvita. ¿Cuál de los siguientes microorganismos es probablemente el agente causal de la infección?
1. *Enterobacter aerogenes*.
 2. *Staphylococcus aureus*.
 3. *Yersinia enterocolitica*.
 4. *Proteus mirabilis*.
55. Previo a la realización de un trasplante de órganos, se determina de forma sistemática el estatus serológico (presencia de anticuerpos) tanto del donante como del posible receptor, frente a determinados microorganismos, entre los que se incluye citomegalovirus (CMV). ¿En cuál de las siguientes situaciones, se da la mayor incidencia de enfermedad por CMV, en los receptores de un trasplante de órganos sólidos?
1. Cuando tanto el donante como el receptor del órgano tienen serología positiva frente a CMV.
 2. Cuando el donante tiene serología negativa frente a CMV y el receptor positiva.
 3. Cuando tanto el donante como el receptor del órgano tienen serología negativa frente a CMV.
 4. Cuando el donante tiene serología positiva frente a CMV y el receptor negativa.
56. En un paciente infectado por el virus de la inmunodeficiencia humana (VIH) se inicia tratamiento antirretroviral. Para el seguimiento evolutivo de la infección y control del tratamiento, cuál de las siguientes determinaciones es más útil:

1. Detección de anticuerpos mediante técnica de Western blot.
 2. Detección de antígeno p24.
 3. Cuantificación de la carga viral en plasma por técnicas de amplificación genómica.
 4. Detección de anticuerpos mediante técnica de ELISA.
57. De la siguiente lista de antimicrobianos, ¿cuál NO elegiría como tratamiento secuencial en un paciente al que va a dar de alta a su domicilio?
1. Amoxicilina-clavulánico.
 2. Claritromicina.
 3. Gentamicina.
 4. Ciprofloxacino.
58. Un hombre de 35 años es valorado por haber sufrido un síncope. En el electrocardiograma se observan ondas Q profundas y a la auscultación destaca la presencia de un soplo sistólico en borde esternal izquierdo bajo. ¿Cuál es su diagnóstico más probable?
1. Miocardiopatía hipertrófica obstructiva.
 2. Estenosis mitral.
 3. Insuficiencia aórtica.
 4. Comunicación interauricular.
59. El injerto de derivación arterial (bypass coronario) que presenta una mayor permeabilidad a largo plazo (superior a 90% a los 10 años de la cirugía) y, por tanto, se emplea preferentemente para la cirugía de revascularización coronaria es:
1. Vena safena autóloga.
 2. Vena cefálica autóloga.
 3. Arteria torácica o mamaria interna.
 4. Arteria radial.
60. En relación al tratamiento de la insuficiencia mitral grave, señale cuál de las siguientes afirmaciones es FALSA:
1. La reparación de la válvula mitral mantiene la función del ventrículo izquierdo en un grado mayor que la sustitución valvular.
 2. El tratamiento quirúrgico está indicado en pacientes asintomáticos cuando existe disfunción ventricular izquierda (fracción eyección ventrículo izquierdo < 60% y/o diámetro telesistólico ventricular izquierdo > 40 mm).
 3. El tratamiento quirúrgico está indicado en pacientes sintomáticos, especialmente por encima de una fracción de eyección de ventrículo izquierdo de 30%.
 4. La reparación valvular mitral tiene un riesgo quirúrgico superior a la cirugía de sustitución valvular mitral.
61. Entre los factores asociados a la aparición de shock cardiogénico en el infarto agudo de miocardio, NO se encuentra:
1. Extrasistolia ventricular monomorfa.
 2. Antecedentes de hipertensión arterial y/o diabetes mellítus.
 3. Edad avanzada.
 4. Antecedentes de infarto de miocardio previo.
62. Un hombre de 47 años sin antecedentes de interés, es diagnosticado de hipertensión arterial hace un año. Sigue tratamiento con amlodipino 10 mg (1-0-0) y losartan/hidroclorotiazida 100/25 mg (1-0-0), y realiza dieta hiposódica, con buena adherencia. A pesar de ello tiene cifras de PA 168/92 mmHg. ¿Cuál es el siguiente paso a realizar?
1. Añadir un cuarto fármaco.
 2. Incrementar la dosis de alguno de los que está tomando.
 3. Realizar una monitorización ambulatoria de la presión arterial (MAPA).
 4. Realizar un estudio para descartar hipertensión arterial secundaria.
63. Hombre de 76 años de edad diagnosticado de insuficiencia cardíaca, en fibrilación auricular crónica, con disfunción sistólica severa (fracción de eyección 33%). Sigue tratamiento con inhibidor de enzima convertidora de la angiotensina, betabloqueante y diurético tiazídico. Pese a ello se encuentra sintomático, en clase funcional II de la NYHA. ¿Cuál sería la actitud a seguir?
1. Añadiría espirolactona.
 2. Suspendería tratamiento betabloqueante.
 3. Añadiría al tratamiento amiodarona.
 4. Añadiría al tratamiento verapamil.
64. De las siguientes enfermedades, una de ellas puede manifestarse con ausencia de pulso venoso yugular:

1. Pericarditis constrictiva.
2. Síndrome de vena cava superior.
3. Insuficiencia tricúspide.
4. Insuficiencia cardíaca.

amplias áreas de la piel, representa la forma más grave de eritema multiforme *major* y se relaciona con la ingesta de fármacos.

65. Un hombre de 25 años de edad, militar de profesión, es encontrado en coma con temperatura de 41°C tras ejercicio físico vigoroso a mediodía un día caluroso. Su presión arterial pese al aporte de 3 litros de cristaloides es de 80 mm de Hg, con oliguria y ascenso de lactato. Su frecuencia cardíaca es de 125 lpm con ECG que muestra una taquicardia supraventricular. En la analítica destaca una actividad de protrombina de 30% e INR de 3. Señale la respuesta verdadera:

1. La elevación de enzimas musculares es mayor en el golpe de calor clásico que en golpe de calor por ejercicio.
2. Se debe realizar una punción lumbar para el diagnóstico del cuadro.
3. Hay que administrar digoxina para control de la frecuencia cardíaca.
4. Se deben evitar los vasoconstrictores periféricos para el tratamiento de la hipotensión.

66. El método hemodinámico más importante en el diagnóstico de la isquemia crónica de las extremidades inferiores es:

1. Análisis de las curvas de flujo por velocimetría doppler.
2. Medición segmentaria de presiones.
3. Valoración del índice tobillo-brazo o índice de Yao.
4. Pletismografía a nivel distal de las extremidades.

67. En relación a las formas clínicas del eritema multiforme, todas las afirmaciones siguientes son correctas EXCEPTO:

1. Las formas *minor* se asocian a la infección por virus del *Herpes simple* y se caracterizan por las denominadas lesiones en diana.
2. Las formas *major*, o síndrome de Stevens-Johnson, se caracterizan por la ausencia de afectación de las mucosas.
3. La afectación de las mucosas en las formas *minor* se observa en alrededor del 25% de los casos y se limita a la mucosa oral.
4. La necrolisis epidérmica tóxica, cuadro caracterizado por el despegamiento de

68. Un hombre de 43 años consulta por presentar un nevus congénito en brazo que en el último mes ha cambiado de forma y color. Se realiza extirpación quirúrgica de la lesión y el diagnóstico anatomopatológico es el siguiente: melanoma de extensión superficial no ulcerado de 1,3 mm de invasión vertical, 1 mitosis/mm², que dista 2 mm del margen de resección más próximo. En la exploración física no se palpan adenopatías regionales ¿Cuál es la actitud a seguir a continuación?:

1. Realizar una PET/TC para investigar si existen metástasis viscerales.
2. Realizar ampliación de márgenes quirúrgicos a 1 cm y biopsia selectiva de ganglio centinela.
3. Realizar ampliación de márgenes quirúrgicos a 1 cm y linfadenectomía axilar.
4. Sólo es necesario realizar ampliación de márgenes quirúrgicos a 2 cm y después seguimiento periódico.

69. Mujer de 45 años de edad, con antecedentes de xeroftalmía y xerostomía, que acude en julio del 2014 por presentar una erupción de lesiones eritematosas anulares, de bordes más activos, en escote y parte superior de la espalda desde hace 15 días, coincidiendo con unas vacaciones en Menorca. En el momento de la exploración observamos que algunas de las lesiones tienden a resolverse sin dejar cicatriz. Tiene buen estado general y el resto de la exploración física es normal. ¿Cuál es el diagnóstico más probable?

1. Lupus eritematoso subagudo.
2. Tiña corporis.
3. Porfiria cutánea tarda.
4. Eritema anular centrífugo.

70. ¿Cuál de las siguientes NO se considera una complicación general del acceso laparoscópico en cirugía abdominal?

1. Hemorragia de órganos sólidos.
2. Íleo paralítico.
3. Hernia en los orificios de acceso abdominal.
4. Neumomediastino.

71. Un hombre 53 años, sin antecedentes de interés, presenta dolor en fosa ilíaca derecha de 12 días

de evolución. Su médico de familia le prescribió antibiótico oral y analgesia por sospecha de infección de orina. Acude por persistencia del dolor y fiebre. En tomografía se detecta un plastrón apendicular y un absceso de 7 centímetros. Indique el tratamiento más adecuada:

1. Apendicectomía urgente.
2. Antibioterapia, drenaje percutáneo de la colección y programar apendicectomía en 12 semanas.
3. Intervención urgente con hemicolectomía derecha y resección intestinal con drenaje de absceso.
4. Aspiración nasogástrica, fluidoterapia iv, ertapenem iv y reevaluación en una semana.

72. Hombre de 83 años, institucionalizado, dependiente para las actividades de la vida diaria, diabético e hipertenso, sin historia de cirugía abdominal previa. Acude a urgencias por presentar distensión abdominal, ausencia de emisión de gas y heces. En la exploración destaca abdomen distendido y timpanizado, algo doloroso, sin peritonismo. No se palpan hernias. Analítica normal. En la radiografía simple se detecta una imagen en abdomen en "grano de café en sigma". Señale según el diagnóstico que sospeche la actitud más correcta a seguir de las siguientes:

1. Realizar TC abdominal por sospecha de diverticulitis.
2. Realización urgente de arteriografía por sospecha de isquemia mesentérica.
3. Devolución por endoscopia digestiva baja.
4. Infusión de neostigmina bajo control hemodinámico por Síndrome de Ogilvie.

73. Un hombre de 35 años acude a la consulta refiriendo la aparición de un bulto en la región inguinal derecha que no produce ninguna sintomatología. A la exploración clínica sugiere una hernia inguinal. Todas las siguientes afirmaciones son correctas EXCEPTO:

1. Debe realizarse una ecografía para confirmar el diagnóstico.
2. La exploración física debe realizarse tanto en decúbito supino como en bipedestación.
3. Es altamente probable que se trate de una hernia inguinal indirecta.
4. En caso de tratamiento quirúrgico la técnica de elección sería una reparación sin tensión

con una malla protésica.

74. Un paciente de 55 años, con historia de 15 años de colitis ulcerosa, presenta en una colonoscopia de control un cáncer de recto a ocho cm del margen anal y actividad moderada de su colitis sobre todo en el lado izquierdo del colon. Se estadifica como T2N0M0 tras realizar pruebas de imagen. ¿Cuál es la intervención correcta para su tratamiento?

1. Panproctocolectomía con reservorio ileoanal e ileostomía de protección.
2. Resección anterior baja de recto con ileostomía lateral de protección.
3. Amputación abdominoperineal de recto.
4. Radioterapia externa, y si hay buena respuesta, hacer una cirugía local y mantener tratamiento médico de su enfermedad inflamatoria intestinal.

75. Un hombre de 57 años de edad con artritis reumatoide sigue tratamiento habitual con corticoides. Está en estudio por presentar un cuadro de dolor en epigastrio, con náuseas ocasionales y disminución de apetito. En la analítica presenta: Hb 15 g/dL, Fe 55 ug/dL, PCR 3 mg/dL, VSG 42 mm a la primera hora. Fibrogastroscoopia: hernia de hiato de 3 cm y una úlcera a nivel de antro, excavada, de 1 cm, con bordes elevados y regulares y con confluencia de pliegues, que se biopsia. El estudio histológico muestra signos de inflamación aguda y metaplasia intestinal. TC abdominal normal. ¿Qué actitud, de las que se mencionan a continuación, considera que es la más adecuada para el tratamiento de este paciente?

1. Tratamiento erradicador del *Helicobacter pylori*.
2. Tratamiento con inhibidores de la bomba de protones y una gastroscopia de control con biopsia a las 8 semanas.
3. Suspender corticoides.
4. Tratamiento quirúrgico (Billroth I).

76. Paciente de 63 años con antecedentes familiares de primer grado de cáncer colorrectal a los 56 años. En sus antecedentes personales destaca un episodio de rectorragia secundaria a síndrome hemorroidal hace 15 años por lo que se realizó una colonoscopia que fue normal y no ha vuelto a presentar rectorragia. Acude a urgencias por episodio de hematoquecia. FC 120 lpm y PA 70/40 mmHg. El análisis de sangre muestra una

hemoglobina de 8 g/dL. Señale la respuesta INCORRECTA en lo que respecta al manejo de este paciente:

1. Aun si no se logra la estabilidad hemodinámica hay que insistir en la preparación del colon.
2. Si la colonoscopia es normal, una endoscopia digestiva alta puede dar el diagnóstico en el 10-15% de los casos.
3. La colonoscopia es la exploración con la mejor relación coste/efectividad por su seguridad, sensibilidad y potencial terapéutico.
4. La gammagrafía con Tc99m es de contrastada utilidad si se sospecha un divertículo de Meckel.

77. Acude a su consulta un hombre de 63 años con antecedente de cirrosis hepática alcohólica estable, que no realiza seguimiento ni tratamiento tras haber estado viviendo en el extranjero. No presenta datos de encefalopatía, hay ascitis moderada a la exploración y en la analítica presenta una bilirrubina de 1,8 mg/dL, una albúmina de 3,4 g/dL y una actividad de protrombina del 50% (Child-Pugh B-8). Aporta pruebas complementarias realizadas hace dos años: una ecografía abdominal sin ascitis, vena porta de 15 mm de diámetro y esplenomegalia, así como una endoscopia oral con presencia de varices esofágicas grado IV, si bien no ha tenido hasta la fecha hemorragia digestiva alta conocida. ¿Cuál de las siguientes afirmaciones le parece la MENOS adecuada para este paciente?

1. Aunque esté estable y no tenga fiebre ni dolor, debe realizarse una paracentesis diagnóstica, al ser el primer episodio conocido de ascitis.
2. Está indicado realizar una nueva ecografía para descartar causas que puedan provocar una ascitis de novo (trombosis de vena porta, hepatocarcinoma, etc.).
3. Está indicado el inicio de tratamiento con betabloqueantes no cardioselectivos porque presenta varices grandes, aunque nunca haya sangrado, ya que prolongan la supervivencia.
4. La instauración del tratamiento diurético debemos iniciarla en un periodo corto de hospitalización para asegurarnos que no aparece fallo renal o hiponatremia grave asociada.

78. En el diagnóstico de carcinoma hepatocelular,

señale la respuesta correcta:

1. El estudio histológico es obligatorio en todos los casos.
2. En pacientes cirróticos el diagnóstico se puede realizar mediante técnicas de imagen dinámicas.
3. En pacientes cirróticos el diagnóstico se puede realizar ante la sospecha clínica y niveles de la alfa fetoproteína mayores de 100 ng/dL.
4. La arteriografía es la única técnica que demuestra de forma fiable la característica fundamental de este tumor que es la hipervascularización arterial.

79. Un hombre de 57 años con cirrosis hepática etílica, en abstinencia de más de 6 años, tiene una función hepática en grado A de Child, varices esofágicas grado II y buena situación clínica (ECOG 1). Es diagnosticado de un carcinoma hepatocelular en el lóbulo hepático derecho, de 8 cm de diámetro y con trombosis de la rama portal adyacente. El tratamiento más indicado es:

1. Trasplante hepático.
2. Resección quirúrgica.
3. Quimioembolización transarterial con microesferas liberadoras de fármacos (TACE-DEB).
4. Sorafenib.

80. En el diagnóstico diferencial de un paciente con ascitis, el gradiente seroascítico de albúmina es muy importante. ¿Cuál de las siguientes situaciones clínicas NO se asocia a un gradiente mayor de 1,1 g/dL?

1. Cirrosis hepática.
2. Carcinomatosis peritoneal.
3. Síndrome de Budd-Chiari
4. Insuficiencia hepática aguda (hepatitis fulminante).

81. Ante la sospecha clínica de sobrecrecimiento bacteriano intestinal, todas las siguientes afirmaciones son ciertas EXCEPTO:

1. La biopsia es la prueba diagnóstica.
2. Presencia de anemia.
3. Antecedentes de cirugía gastrointestinal.
4. Presencia de diarrea.

82. Acerca de la enfermedad celíaca, ¿cuál de las siguientes afirmaciones es FALSA?

1. Los estudios serológicos para el diagnóstico de enfermedad celíaca se deben realizar con el individuo realizando una dieta que incluya gluten.
2. La causa más común de persistencia de títulos serológicos elevados es la ausencia de cumplimiento dietético o la ingesta inadvertida de gluten.
3. El test serológico inicial de cribado de enfermedad celíaca es la IgA antitransglutaminasa.
4. La investigación de HLA-DQ2/DQ8 se debe de emplear de rutina para descartar la existencia de enfermedad celíaca.

83. La pseudoobstrucción intestinal crónica es una enfermedad caracterizada por:

1. Múltiples estenosis y ulceraciones del intestino delgado.
2. Hipertensión portal secundaria con estasis venoso intestinal.
3. Propulsión ineficaz del contenido del intestino delgado con dolor y distensión abdominal.
4. Relajación defectuosa del esfínter anal con evacuación dificultosa de heces.

84. El marcador serológico más útil para el diagnóstico de una pancreatitis autoinmune tipo I es:

1. El anticuerpo anticitoplasma de los neutrófilos (ANCA).
2. El anticuerpo antimitocondrial (AMA).
3. El anticuerpo antimicrosomal.
4. El nivel de Ig G4.

85. Mujer de 64 años, obesa, con dolor epigástrico intenso irradiado en cinturón, febrícula, hiperamilasemia marcada, hematocrito del 48% y creatinina sérica discretamente elevada. En la TC abdominal se evidencia un páncreas con agrandamiento difuso, contorno irregular, inflamación alrededor de la glándula y una acumulación de líquido intrapancreática. ¿Cuál de estas opciones es CIERTA en relación al manejo de la paciente?

1. La reanimación mediante fluidoterapia energética es básica en el tratamiento.

2. Debe administrarse desde el inicio antibioterapia con fines profilácticos para evitar la necrosis infectada.
3. La nutrición parenteral total está indicada a partir de las 48-72 horas.
4. El uso de inhibidores de la proteasa (aprotinina) ha demostrado un efecto beneficioso en estos casos.

86. Mujer de 61 años con antecedentes HTA y fibrilación auricular que es seguida en la consulta de endocrinología por un bocio multinodular (BMN) con múltiples nódulos en ambos lóbulos de entre 2,5 y 3 cm, ninguno con características de malignidad en las pruebas de imagen. En la última revisión refiere desde hace 6 meses disfagia para sólidos. En la analítica presenta una TSH de 0,001 uU/mL (0,47-4,68) y T4-libre de 1,62 ng/mL (0,78-2,19). En la ecografía de seguimiento se describe un BMN grande con componente intratorácico y múltiples nódulos, uno de los cuales presenta un aumento de tamaño de 3 a 4,4 cm con respecto al control previo de hace un año. Se solicita punción aspiración de dicho nódulo siendo el resultado de la citología compatible con bocio coloide (citología benigna). ¿Cuál es la actitud más correcta a seguir?

1. Seguimiento anual con ecografía tiroidea y analítica de función tiroidea.
2. Tratamiento con Yodo radiactivo (I-131).
3. Tratamiento con antitiroideos de síntesis.
4. Tiroidectomía total.

87. La diabetes mellitus tipo 1:

1. Suele asociarse a obesidad.
2. Puede asociarse a otras enfermedades endocrinas autoinmunes.
3. Es más frecuente que la tipo 2.
4. Suele controlarse inicialmente con antidiabéticos orales, aunque puede necesitar insulina con el tiempo.

88. El coma hiperglicémico hiperosmolar no cetósico:

1. Cursa con una osmolaridad plasmática eficaz >320 mOsm/Kg.
2. Implica siempre la necesidad de tratamiento con insulina tras su curación.
3. Precisa un importante aporte de bicarbonato para su tratamiento.
4. Es una forma habitual de presentación de la

diabetes juvenil.

89. Hombre de 60 años que sufrió un infarto de miocardio hace 1 año. Se lo remiten para valorar su tratamiento. Está tomando gemfibrozilo 900 mg, lisinopril 20 mg, aspirina 100 mg y carvedilol 25 mg. En sus análisis tiene cLDL 162 mg/dL, cHDL 46 mg/dL, triglicéridos 132 mg/dL, colesterol total 220 mg/dL. ¿Qué actitud terapéutica le parece más razonable?

1. Insistir en cambios de estilo de vida y mantener el mismo tratamiento.
2. Es prioritario aumentar el cHDL con ácido nicotínico.
3. Hay que disminuir cLDL cambiando gemfibrozilo por atorvastatina.
4. Retirar el betabloqueante por si altera los lípidos.

90. Ante un paciente diagnosticado de acromegalia por tumor hipofisario, intervenido y con enfermedad residual, en tratamiento crónico con análogos de somatostatina, es necesario hacer despistaje sistemático de otros tumores ya que se asocian en casi un tercio de los pacientes que padecen esta enfermedad. ¿Cuál de las siguientes patologías es imprescindible descartar periódicamente?

1. Meningiomas.
2. Carcinoma medular de tiroides.
3. Carcinoma microcítico pulmonar.
4. Pólipos y carcinoma de colon.

91. Hombre de 33 años remitido desde la consulta de digestivo. Está diagnosticado de hipergastrinemia secundaria a tumor de células de islote pancreático y le han detectado una calcemia de 12,3 mg/dL (normal 8,5-10,5). ¿Cuál es el diagnóstico más probable?

1. Neoplasia endocrina múltiple tipo 1.
2. Síndrome de McCune-Albright.
3. Complejo de Carney.
4. Síndrome poliglandular autoinmune tipo I.

92. ¿Cuál de las siguientes se considera enfermedad por depósito lisosomal?

1. Hemocromatosis primaria homocigótica.
2. Porfiria aguda intermitente.
3. Síndrome de Lesch-Nyhan.
4. Enfermedad de Fabry.

93. Mujer de 43 años intervenida hace 6 años de obesidad mórbida mediante una técnica de derivación biliopancreática. Ha perdido un 75% del exceso de peso y mantiene una dieta oral de 1500 Kcal sin ningún problema en su tolerancia. Señale qué suplementación NO sería necesaria en esta paciente:

1. Hierro.
2. Calcio.
3. Vitamina D.
4. Suplemento proteico.

94. ¿Indica cuál de las siguientes afirmaciones en referencia al factor V de Leiden es cierta?

1. Se trata de la resistencia del factor V a la acción de la proteína S.
2. Es un trastorno adquirido que se asocia a la presencia de anticuerpos anticardiolipina.
3. Su presencia ocasiona una prolongación del tiempo de tromboplastina parcial.
4. Junto con la mutación de la protrombina constituye la predisposición trombótica de base genética más frecuente en nuestro medio.

95. Paciente de 73 años de edad, anticoagulado con acenocumarol por fibrilación auricular. Acude a Urgencias por cefalea de rápida instauración de una hora de evolución, observándose en neuroimagen, hemorragia hemisférica cerebral intraparenquimatosa de 1 cm de diámetro. En la analítica se observa un INR de 4. ¿Cuál es el tratamiento más correcto de los indicados?

1. Suspensión de acenocumarol.
2. Administración de vitamina K (vía oral) y suspensión de acenocumarol.
3. Administración de vitamina K vía endovenosa con plasma fresco congelado y suspensión de acenocumarol.
4. Administración de vitamina K vía endovenosa, concentrado de complejo protrombínico o factor VII activado recombinante (rFVIIa) y suspensión de acenocumarol.

96. ¿En cuál de los siguientes tipos de leucemia el uso de Imatinib es el elemento terapéutico clave para el control de la enfermedad a largo plazo?

1. Leucemia mieloblástica aguda.

2. Leucemia mieloide crónica.
 3. Leucemia prolinfocítica crónica.
 4. Leucemia linfocítica crónica.
97. **¿Cuál de los siguientes parámetros NO forma parte del International Prognostic Scoring System - IPSS- para los síndromes mielodisplásicos?**
1. El porcentaje de blastos en la médula ósea.
 2. El cariotipo.
 3. La dependencia transfusional de concentrados de hemáties.
 4. El recuento de plaquetas en la sangre periférica.
98. **¿Cuál de estas complicaciones NO es propia de la leucemia linfática crónica?**
1. Trombosis venosas.
 2. Hipogammaglobulinemia.
 3. Segundas neoplasias.
 4. Anemia hemolítica autoinmune.
99. **Mujer afrocaribeña de 47 años sin antecedentes de interés que acude a urgencias por fiebre, astenia, malestar general, visión borrosa y disestesias en hemicuerpo izquierdo. La exploración física es normal. En la analítica destaca anemia (Hb 9 g/dL), trombopenia grave (plaquetas 16.000/ μ L), y elevación marcada de LDH. Respecto a este caso la respuesta correcta es:**
1. La primera sospecha es una anemia hemolítica autoinmune y la prueba más importante para el diagnóstico será un Coombs directo.
 2. La primera sospecha es un cuadro de microangiopatía tipo púrpura trombótica trombocitopénica, y se debe realizar un frotis de sangre periférica.
 3. La primera sospecha es un cuadro de microangiopatía tipo purpura trombótica trombocitopénica, y se deben determinar unos niveles de ADAMTS 13 y hasta que no se tenga un resultado concluyente no se debería empezar tratamiento.
 4. La primera sospecha es una púrpura trombocitopénica autoinmune con sangrado cerebral y anemia secundaria. Se deben determinar anticuerpos antiplaquetarios para orientar el tratamiento.
100. **Hombre de mediana edad, sano hasta que fue diagnosticado de linfoma no-Hodgkin, siendo tratado con quimioterapia (CHOP) y anticuerpos anti-CD20 (Rituximab). Alcanzó remisión completa pero tras finalizar el tratamiento presenta infecciones respiratorias de duración prolongada y dos ingresos por neumonía. Señale el estudio complementario menos útil para reconocer y tratar una posible inmunodeficiencia secundaria:**
1. Concentración de inmunoglobulinas (IgG, IgA, IgM) en sangre periférica.
 2. Actividad bactericida de los fagocitos.
 3. Recuento de poblaciones linfocitarias T y B circulantes.
 4. Titulación de anticuerpos específicos anti-neumococo pre y post-vacunación.
101. **Hombre de 72 años de edad que refiere clínica de dolor lumbar y astenia en las últimas semanas. En la analítica se objetiva Hb de 10 g/dL, VCM 82 fL, VSG 110 mm/h, creatinina de 2,5 mg/dL y proteinuria de cadenas ligeras Kappa de 4,5 g en orina de 24 h. En el aspirado medular se observó una infiltración del 45% de células plasmáticas indiferenciadas. ¿Cuál de las siguientes afirmaciones es cierta en relación con el tratamiento recomendado en este paciente?**
1. El tratamiento dependerá del resultado del estudio citogenético.
 2. Tras la terapia inicial de inducción, la edad del paciente es adecuada para realizar posteriormente un trasplante autólogo de progenitores hematopoyéticos de sangre periférica como terapia de intensificación.
 3. El tratamiento más apropiado de inducción debe incluir un esquema de tres fármacos por ejemplo bortezomib junto con melfalán y prednisona.
 4. El tratamiento de primera línea en este paciente ha de ser necesariamente lenalidomida oral debido a la edad y a la insuficiencia renal.
102. **Un paciente acude a su médico por presentar secreción matinal uretral de aspecto purulento desde hace unas 2 semanas. En el momento que lo atiende no tiene secreción y el paciente se niega a que se le tome ninguna muestra intrauretral. ¿Cuál de los siguientes tratamientos considera más adecuado?**
1. Penicilina benzatina más doxiciclina.

2. Cefixima + doxiciclina.
3. Espectinomicina + clindamicina.
4. Ceftriaxona + metronidazol.
103. Ante un paciente con fiebre neutropénica tras quimioterapia por leucemia, con sospecha de aspergilosis invasiva, ¿cuál de las siguientes pruebas es considerada la más rentable?
1. Cultivo de esputo espontáneo.
 2. Fondo de ojo.
 3. Resonancia magnética del abdomen y cultivo de orina.
 4. Detección de antígeno circulante y TC de tórax.
104. Señale la respuesta FALSA :
1. La infección producida por virus Zika puede asociarse a síndrome de Guillain Barré.
 2. El virus Ebola puede transmitirse vía sexual.
 3. La infección por virus Chikunguña puede producir un cuadro de artritis y artralgias que puede durar varios meses.
 4. Anopheles es un vector que puede transmitir Zika, Chikunguña o Dengue.
105. Paciente de 75 años afecto de diabetes mellitus tipo 2 con mal control de la glucemia en los últimos años. Tiene retinopatía proliferativa y microalbuminuria como signos de afectación de los órganos diana. Consulta hace 3 semanas en el Servicio de Urgencias por otalgia y otorrea. Le prescribieron ciprofloxacino por vía tópica. Hoy acude nuevamente por aumento del dolor local y parálisis del VII par craneal ipsilateral. En la exploración del conducto auditivo externo se observa tejido de granulación. Se realiza una TC craneal y se observa destrucción ósea en la zona del peñasco sugestiva de osteomielitis. ¿Cuál de las siguientes afirmaciones es FALSA?
1. El paciente precisará tratamiento antibiótico por vía endovenosa en la fase inicial y la duración estimada del tratamiento antibiótico total será de unas 8 semanas.
 2. El microorganismo que con mayor frecuencia causa este cuadro clínico es *Haemophilus influenzae*.
 3. La ceftazidima endovenosa a dosis altas es un tratamiento empírico razonable en espera del resultado de los cultivos.
 4. Es importante tomar muestras del conducto auditivo externo para cultivo microbiológico y de ser positivos hay que realizar
- antibiograma.
106. ¿Cuál es el antimicrobiano más activo en la endocarditis y bacteriemia por *Staphylococcus aureus* resistente a oxacilina?
1. Imipenem.
 2. Cefazolina.
 3. Vancomicina.
 4. Daptomicina.
107. Uno de los siguientes patógenos transmitidos por garrapatas se puede confundir con una malaria, dadas las características clínicas con que suele cursar, que incluye fiebre y hemolisis, así como por su aspecto en el estudio microscópico de frotis de sangre teñido con Giemsa. ¿Cuál de los siguientes corresponde al patógeno descrito?
1. *Borrelia burgdorferi*.
 2. *Francisella tularensis*.
 3. *Rickettsia conorii*.
 4. *Babesia spp.*
108. ¿Cuál de las siguientes constituye una ventaja de los ensayos de liberación de gamma interferón (IGRA) frente a la prueba cutánea de la tuberculina en el diagnóstico de infección tuberculosa latente?
1. Evita los falsos positivos de la vacunación previa con BCG.
 2. Tiene mayor capacidad para predecir las tuberculosis de reactivación.
 3. Tiene mayor capacidad de predecir la eficacia de la profilaxis con isoniazida.
 4. Evita los falsos negativos por anergia en pacientes muy inmunosuprimidos.
109. Un paciente VIH positivo regresa de Guatemala con diarrea acuosa sin productos patológicos y sin otra sintomatología. En la tinción de Kinyoun de las heces se observan unas estructuras de color rojo ovalado de unas 9 micras de diámetro. Lo más probable es que se trate de:
1. *Cyclospora spp.*
 2. *Giardia lamblia*.
 3. *Acanthamoeba spp.*
 4. *Ascaris lumbricoides*.
110. ¿A qué familia pertenece el agente causal del

molusco contagioso?

1. Arboviridae.
2. Virus del papiloma humano.
3. Poxvirus.
4. Coxsackie.

111. La angina de Ludwig es:

1. Una infección del suelo de la boca y espacios submandibulares potencialmente grave por el posible compromiso de la vía aérea.
2. Una infección del suelo de la boca y espacios submandibulares potencialmente grave por su extensión al seno cavernoso.
3. Una forma de amigdalitis por anaerobios.
4. Su origen habitual es un absceso retrofaríngeo.

112. En una persona que sufre un traumatismo facial, es FALSO que pueda aparecer:

1. Síndrome de Horner.
2. Ptosis palpebral por lesión del VII par craneal.
3. Anisocoria por lesión del III par craneal.
4. Hipoestesia en la piel de la mejilla por lesión del nervio infraorbitario.

113. Las maniobras de reposición otolítica son el tratamiento adecuado para pacientes que padecen:

1. Vértigo posicional paroxístico benigno.
2. Enfermedad de Ménière.
3. Migraña vestibular.
4. Dehiscencia del canal semicircular posterior.

114. Hombre de 45 años de edad que acude a consulta por presentar otorrea fétida intermitente de oído derecho de cuatro años de evolución. La exploración otomicroscópica objetiva una perforación atical de pequeño tamaño sin otras lesiones acompañantes. La audiometría revela una hipoacusia transmisiva moderada. En una TC previa se observa una ocupación del oído medio por material de densidad de tejidos blandos, así como una solución de continuidad ósea del techo de la caja timpánica, a la altura de la fosa craneal media. Ante esta situación, ¿cuál considera la opción más adecuada?

1. Solicitaría una resonancia magnética nuclear con técnicas de difusión.
2. Realizaría una timpanotomía exploradora.
3. Realizaría un cultivo del exudado ótico.
4. Solicitaría una gammagrafía ósea con tecnecio.

115. Hombre de 55 años, fumador de 1 paquete diario desde la juventud. Presenta disfonía de 3 meses de evolución y desde hace un mes una masa laterocervical pétreo y cierta dificultad respiratoria con esfuerzos moderados. Señale el diagnóstico más probable:

1. Carcinoma indiferenciado nasofaríngeo.
2. Adenocarcinoma de base de lengua.
3. Carcinoma mucoepidermoide de hipofaringe.
4. Carcinoma epidermoide de laringe.

116. ¿Cuál de las siguientes frases es cierta en relación con las distintas fases de ensayos clínicos?:

1. Los ensayos clínicos de fase I se realizan sobre un número muy elevado de pacientes.
2. Los ensayos clínicos de fase IV son exploratorios de eficacia.
3. Los estudios de bioequivalencia son un tipo especial de ensayos de fase III.
4. La búsqueda de dosis es uno de los objetivos principales de los ensayos clínicos de fase II.

117. En un estudio de fase III destinado a confirmar la eficacia bacteriológica de un nuevo antibiótico para el tratamiento de pacientes con pielonefritis aguda grave, ¿Cuál de los siguientes diseños de ensayo clínico le parece más apropiado?:

1. Paralelo, abierto, controlado con placebo.
2. Paralelo, aleatorizado, doble ciego, controlado con otro antibiótico.
3. Cruzado, abierto, controlado con otro antibiótico.
4. Cruzado, aleatorizado, doble ciego, controlado con placebo.

118. El NNT o número de pacientes que deben recibir tratamiento para conseguir que uno de ellos presente el acontecimiento de interés se obtiene:

1. Dividiendo por dos la disminución de riesgo relativo.

2. Dividiendo por dos la reducción absoluta del riesgo.
3. Obteniendo el inverso de la reducción del riesgo relativo.
4. Obteniendo el inverso de la reducción absoluta del riesgo.

119. En el Centro de Vacunación Internacional de Bilbao se pretende realizar un estudio para determinar si la incidencia y características de los efectos adversos que aparecen en sus viajeros tras la administración de la vacuna frente a la fiebre amarilla se corresponden con las evidencias disponibles en la literatura. ¿De qué tipo de estudio se trata?

1. Ensayo clínico fase III de seguridad.
2. Estudio casos y controles.
3. Estudio preautorización.
4. Estudio postautorización de tipo observacional de seguimiento prospectivo (EPA).

120. El diseño de estudio epidemiológico que mejor se ajusta a la evaluación de la asociación entre una reacción adversa poco frecuente y un tratamiento farmacológico frecuentemente utilizado es:

1. Un estudio de cohortes.
2. Un estudio de casos y controles.
3. Un estudio ecológico.
4. Evaluación de series de casos.

121. En un estudio de casos y controles, ¿cuál es el impacto que tendría un error de clasificación de la exposición de tipo "no diferencial" (es decir que ocurra con la misma probabilidad en el grupo de casos y en el de los controles) sobre la medida de asociación?:

1. Acercaría la medida de asociación al valor nulo.
2. Sesgaría el resultado hacia la hipótesis alternativa.
3. Sesgaría el resultado en una dirección impredecible.
4. No modificaría la medida de asociación.

122. La prueba de "chi cuadrado" se puede utilizar para determinar:

1. El grado de asociación en variables cuantitativas.

2. Comparación de medias en dos muestras.
3. La igualdad de varianzas en dos grupos.
4. El grado de asociación en variables cualitativas.

123. El grosor del pliegue subcutáneo de grasa a nivel del tríceps se utiliza a veces para evaluar la cantidad de grasa corporal. Esta variable no se distribuye normalmente en las poblaciones. Queremos comparar el valor medio de esta variable en dos poblaciones que suponemos presentan distinta condición nutricional. La prueba estadística más adecuada para contrastar la hipótesis es:

1. La prueba de Mann-Whitney.
2. La prueba t de Student.
3. El cálculo del coeficiente de correlación de Pearson.
4. La prueba F de Snedecor.

124. La eficacia de tres tratamientos para la reducción del acné se mide mediante el número de lesiones que desaparecen. Se aplica cada tratamiento a un grupo de voluntarios y se comparan los resultados. La prueba estadística más apropiada para evaluar las diferencias entre grupos es:

1. Análisis de la varianza de una vía.
2. Análisis factorial (multivariante).
3. Prueba exacta de Fisher.
4. Análisis de la regresión.

125. En un estudio se comparó el tratamiento de pacientes diagnosticados de artritis reumatoide con un nuevo fármaco antirreumático frente al tratamiento estándar con metotrexato. El coste incremental del nuevo fármaco antirreumático fue de 28.000 euros por cada año de vida ajustado por calidad (AVAC) adicional ganado con respecto a metotrexato. Indique qué tipo de análisis farmacoeconómico se realizó:

1. Análisis de minimización de costes.
2. Análisis de coste-efectividad.
3. Análisis de coste-beneficio.
4. Análisis de coste-utilidad.

126. ¿Qué tipo de análisis económico se utiliza si comparamos un medicamento genérico con el medicamento de referencia?:

1. Análisis de minimización de costes.

2. Análisis de coste-efectividad.
3. Análisis de coste-beneficio.
4. Análisis de coste-utilidad.

127. El mecanismo por el que el sistema sanitario público español decide el precio a pagar por un determinado grupo de medicamentos que considera total o parcialmente intercambiables desde el punto de vista terapéutico se denomina:

1. Sistema de precios de referencia.
2. Subasta de medicamentos.
3. Copago sanitario.
4. Disposición a pagar.

128. Un profesional sanitario, no vacunado frente al Virus de la hepatitis B (VHB), se pincha accidentalmente con una aguja con sangre de un paciente con infección crónica por dicho virus. ¿Cuál de las siguientes actuaciones a realizar, en el más breve espacio de tiempo posible, sobre el profesional sanitario es la correcta?:

1. Administrar una primera dosis de vacuna frente al VHB y simultáneamente coadministrar la inmunoglobulina antihepatitis B.
2. Administrar una primera dosis de vacuna frente al VHB y simultáneamente iniciar el tratamiento con el antiviral ribavirina.
3. Administrar la inmunoglobulina antihepatitis B y simultáneamente iniciar el tratamiento con el antiviral ribavirina.
4. Administrar únicamente la inmunoglobulina antihepatitis B.

129. Un signo patognomónico supone:

1. Una sensibilidad del 100%.
2. Un área bajo la curva (AUC) de 1.
3. Un valor predictivo positivo del 100%.
4. Un elevado número de falsos positivos.

130. En una población se quiere determinar la prevalencia de pediculosis en niños menores de 12 años. Para ello se divide la población en barrios y en cada uno de ellos se toma una muestra aleatoria cuyo tamaño idóneo ha sido previamente determinado. El tipo de muestreo utilizado ha sido:

1. Muestreo aleatorio simple.
2. Muestreo aleatorio estratificado.
3. Muestreo aleatorio por conglomerados.

4. Muestreo sistemático.

131. Se desea conocer el grado de asociación que existe entre el síndrome metabólico y el déficit de vitamina D en la población general. Para ello se selecciona una muestra de un centro de salud entre los pacientes mayores de 18 años, se les cita y en la visita se les hace un exámen clínico para determinar si cumplen los criterios de síndrome metabólico y se les extrae sangre para medir las concentraciones séricas de 25 hidoxi-vitamina D. ¿Cuál es el diseño de este estudio?:

1. Estudio de cohorte prospectivo.
2. Estudio de corte transversal.
3. Estudio de casos y controles.
4. Estudio caso-cruzado (o "case-crossover").

132. Un estudio pretende evaluar la asociación entre la exposición a antiinflamatorios no esteroideos (AINE) e infarto de miocardio. Para ello se comparará la exposición a AINE entre los pacientes que sean diagnosticados de infarto de miocardio durante los 2 próximos años en una cohorte de pacientes de la Comunidad de Madrid frente a la exposición a AINE en un grupo control más numeroso sin infarto de miocardio y que se muestrearán de la misma cohorte. ¿De qué tipo de estudio se trata?

1. Estudio de cohortes anidado en un caso-control.
2. Estudio de cohortes prospectivo aleatorizado.
3. Estudio de casos y cohortes anidado prospectivamente.
4. Estudio de casos y controles anidado en una cohorte.

133. ¿Cuál de los siguientes tipos de estudio sería el de elección para estudiar la asociación entre la aparición de una reacción adversa grave muy poco frecuente y tardía, y el consumo de un determinado medicamento?

1. Ensayo clínico con el medicamento sospechoso.
2. Estudio de prevalencia.
3. Estudio de casos y controles.
4. Estudio ecológico.

134. En un estudio de cohortes en el que se compara un grupo de sujetos con hipertensión arterial y un grupo de sujetos con presión arterial normal, se obtiene un incidencia anual de infarto agudo de miocardio de 15 por mil y de 5 por mil,

respectivamente. Asumiendo que no hay sesgos ni factores de confusión, ¿cual sería el riesgo de infarto agudo de miocardio atribuible a la hipertensión entre los sujetos hipertensos?:

1. 20 por mil por año.
2. 15 por mil por año.
3. 10 por mil por año.
4. 3 por mil por año.

135. Paciente de 50 años de edad ingresado para estudio de síndrome nefrótico. Se realiza biopsia renal con los siguientes hallazgos: engrosamiento uniforme y difuso de la pared de los capilares glomerulares. Con la tinción de plata se observan espículas (spikes) y la inmunofluorescencia muestra depósitos de IgG y C3 a lo largo de la pared capilar. En suero se detectan autoanticuerpos circulantes contra el receptor tipo M de la fosfolipasa A2 (PLA2R). La entidad causante del síndrome nefrótico en este paciente es:

1. Enfermedad de cambios mínimos.
2. Glomeruloesclerosis focal y segmentaria.
3. Nefropatía membranosa.
4. Nefropatía mesangial IgA.

136. Una mujer de 61 años acude con un cuadro febril de tres semanas de evolución, siendo diagnosticada de toxoplasmosis. Durante el tiempo referido había recibido tratamiento con amoxicilina oral. La elevación de la temperatura remitió parcialmente. Unos días antes del ingreso volvió a incrementarse la fiebre, acompañada de oliguria, un nivel de creatinina plasmática de 4 mg/dL y hematuria macroscópica así como proteinuria en rango no nefrótico. En el sedimento había un 80% de hematíes dismórficos y algunos eosinófilos. Los niveles de C3 y C4 plasmáticos eran normales. El cuadro revirtió finalmente dejando una filtración glomerular de 80 mL/min. ¿Qué diagnóstico entre los siguientes es más probable?

1. Nefritis intersticial aguda por hipersensibilidad.
2. Glomerulonefritis aguda post-infecciosa.
3. Glomerulonefritis mesangiocapilar tipo II.
4. Ateroembolismo de colesterol.

137. ¿Cuál de los siguientes es un mecanismo de progresión de la enfermedad renal crónica

independientemente de su etiología?

1. La hiperfiltración.
2. La malnutrición.
3. La hiperpotasemia.
4. La acidosis.

138. Una paciente obesa, en tratamiento antiagregante con ácido acetilsalicílico por un episodio de ACV previo, con HTA mal controlada presenta creatinina de 6 mg/dL y potasio de 5,8 mEq/L. Su médico le indica una ecografía en la que se aprecian riñones de pequeño tamaño y mala diferenciación cortico-medular. El nefrólogo decide remitir a la paciente a la consulta de prediálisis sin realizar una biopsia renal. Todos los siguientes son argumentos para rechazar la biopsia renal EXCEPTO uno. Señálelo:

1. Existe riesgo de hemorragia.
2. La paciente es obesa.
3. La paciente tiene una HTA mal controlada.
4. Tiene poca rentabilidad.

139. Mujer de 65 años de edad obesa, hipertensa y con nefropatía diabética (filtrado glomerular estimado de 38 mL/min/1,73 m² y albuminuria de 420 mg en orina de 24 h). ¿Cuál de los siguientes NO es un factor de progresión de la nefropatía?

1. Hipertensión arterial mal controlada.
2. Proteinuria.
3. Hipocalcemia.
4. Mal control glucémico.

140. Una paciente de 72 años fue vista en Urgencias un mes antes por caída casual y traumatismo de rodilla. Consulta de nuevo por dolor lumbar bilateral y orinas oscuras desde hace una semana. Como antecedentes destacan HTA, diabetes mellitus no insulino dependiente, dislipemia, obesidad y gonartrosis. Sigue tratamiento con enalapril/hidroclorotiazida 20/12,5 mg/día, naproxeno a demanda, atorvastatina 20 mg/día y metformina 850 mg/día. En la analítica de urgencia destaca: anemia microcítica moderada, ácido úrico 9,5 mg/dL; CPK 45 U/L; creatinina 1,9 mg/dL; urea 75 mg/dL; Na 138 mEq/L; K 5,6 mEq/L. En la orina: microhematuria ++, proteinuria - y muy abundantes células descamativas. No se observan bacterias. En la visita anterior a Urgencias hace 1 mes, todos los parámetros eran

normales. Una ecografía urgente es informada como posible necrosis papilar bilateral. ¿A qué puede deberse el cuadro actual?

1. Fracaso renal agudo por enalapril.
2. Progresión de una nefropatía diabética.
3. Nefropatía por AINE.
4. Rabdomiolisis por estatinas.

141. Señale la respuesta correcta respecto a los criterios imprescindibles para poder realizar un trasplante renal de donante cadáver:

1. Compatibilidad de grupo ABO y prueba cruzada negativa (suero del receptor no reacciona frente a linfocitos T del donante).
2. Identidad donante-receptor en el antígeno de histocompatibilidad DR.
3. Ausencia de anticuerpos citotóxicos en el receptor.
4. El donante debe tener menos de 65 años de edad.

142. ¿Cuál es la principal contraindicación para el uso de los inhibidores de la fosfodiesterasa 5 en el tratamiento de la disfunción eréctil?

1. El uso concomitante de nitratos.
2. El tratamiento simultáneo con simvastatina.
3. El empleo asociado de metformina.
4. La antiagregación con ácido acetil salicílico.

143. Un hombre de 57 años acude a su consulta buscando información sobre el tratamiento quirúrgico de los síntomas del tracto urinario inferior secundarios a crecimiento prostático. Usted tiene que proporcionarle consejo al respecto. ¿Cuál de los siguientes mensajes es cierto?

1. Entre las indicaciones absolutas para la cirugía por síntomas del tracto urinario inferior secundarios a crecimiento prostático están las infecciones urinarias de repetición, la litiasis vesical y la hematuria recidivante.
2. Los stents prostáticos constituyen una opción de tratamiento mínimamente invasivo muy interesante para hombres jóvenes con escasos síntomas del tracto urinario inferior secundarios a crecimiento prostático.
3. El paciente intervenido quirúrgicamente por síntomas del tracto urinario inferior secundarios a crecimiento prostático precisa de un seguimiento muy exhaustivo, con

controles cada tres meses durante el primer año y cada seis meses a partir de entonces.

4. Lamentablemente, la disfunción eréctil es la norma tras el tratamiento quirúrgico por síntomas del tracto urinario inferior secundarios a crecimiento prostático.

144. ¿Cuál de las siguientes nefropatías NO tiene una causa hereditaria definida?

1. Nefronoptosis.
2. Nefropatía quística medular.
3. Riñón en esponja medular.
4. Esclerosis tuberosa.

145. Mujer de 62 años, diagnosticada de hipertensión arterial en tratamiento con amlodipino 10 mg/día y osteoporosis establecida en tratamiento con denosumab 60 mg sc cada 6 meses. Consulta por una clínica de 4 meses de evolución, consistente en síndrome general, fiebre de 38°C y dolor continuo en fosa lumbar derecha. La exploración muestra una puñopercusión renal positiva. Se solicita una analítica que muestra leucocitos 14.000/mm³ sin desviación izquierda, con Hb 9 g/dL y una VSG de 82 mm a la primera hora. El sedimento urinario presenta leucocituria y la citología de la orina muestra muestra abundantes macrófagos con aspecto espumoso. Señale el diagnóstico más probable:

1. Tuberculosis renal.
2. Pielonefritis xantogranulomatosa.
3. Absceso renal.
4. Adenocarcinoma renal.

146. En un paciente que acude con una crisis asmática, ¿cuál de los siguientes hallazgos es el que indica peor evolución?

1. Silencio auscultatorio.
2. Taquipnea.
3. Espiración prolongada.
4. Presencia de sibilancias a la auscultación.

147. Entre las siguientes situaciones clínicas descritas, indique cuál de ellas NO requiere un drenaje torácico como tratamiento de elección:

1. Neumotórax espontáneo primario derecho del 50% en paciente de 30 años con saturación basal de 89% y dolor sobre hemitórax derecho.
2. Hombre de 59 años de edad con semiología

radiológica de velamiento de todo el hemitórax izquierdo con desplazamiento mediastínico contralateral, hipotensión de 70/40 mm de Hg y frecuencia cardíaca de 120 latidos por minuto, tras accidente de tráfico.

3. Paciente de 67 años con adenocarcinoma pulmonar de tercio distal de bronquio principal derecho con extensión sobre bronquio intermediario con obstrucción completa de lóbulo inferior derecho y lóbulo medio que presenta disnea a grandes esfuerzos y semiología radiológica de velamiento del tercio inferior del hemitórax derecho con desplazamiento ipsilateral mediastínico.
 4. Paciente fumador de 45 años con neumonía neumocócica de lóbulo superior izquierdo e hipofonesis basal izquierda en la auscultación. Radiológicamente derrame pleural ipsilateral que ocupa tercio inferior del hemitórax izquierdo y toracocentesis diagnóstica con pH del líquido pleural de 6,7.
- 148. Respecto al modo de ventilación mecánica con apoyo de presión o PSV (siglas en inglés de "Pressure-Support Ventilation") es cierto que:**
1. La frecuencia respiratoria y el volumen "tidal" o corriente los determina el médico.
 2. El paciente recibe asistencia ventilatoria sólo cuando el ventilador detecta un esfuerzo inspiratorio.
 3. La complicación más frecuente de este modo ventilatorio es el barotrauma.
 4. Es el modo más frecuente utilizado al inicio de la ventilación mecánica porque asegura el volumen minuto en los pacientes que no respiran espontáneamente.
- 149. Una de las siguientes intervenciones NO ha demostrado influir en la evolución de los pacientes con EPOC:**
1. Oxigenoterapia en pacientes con hipoxemia crónica.
 2. Cirugía de reducción de volumen en pacientes seleccionados con enfisema.
 3. Tratamiento con N-acetilcisteína.
 4. Interrupción del tabaquismo.
- 150. En el estudio de un paciente con disnea se realiza una gasometría arterial basal. En dicha exploración se observa una presión parcial de oxígeno (PaO₂) de 54 mmHg, una presión parcial de anhídrido carbónico (PaCO₂) de 65**

mmHg y un gradiente alveolo-arterial de oxígeno de 14. A la vista de estos resultados, ¿cuál de los siguientes diagnósticos es más probable?

1. Enfermedad pulmonar obstructiva crónica.
 2. Fibrosis pulmonar.
 3. Tromboembolismo pulmonar.
 4. Enfermedad neuromuscular.
- 151. El patrón histológico de enfermedad intersticial más frecuentemente asociado a conectivopatías es:**
1. Neumonía intersticial usual (UIP).
 2. Neumonía intersticial descamativa (DIP).
 3. Neumonía intersticial no específica (NSIP).
 4. Neumonía intersticial linfoide (LIP).
- 152. Mujer de 45 años diagnosticada de linfoma folicular y en tratamiento con poliquimioterapia (R-CHOP). Ingresa por dolor pleurítico en costado izquierdo. En la radiografía de tórax se evidencia un derrame pleural de moderada cuantía y en la toracocentesis se comprueba un exudado serohemorrágico con 12.000 leucocitos/uL con predominio de neutrófilos y ausencia de células mesoteliates. La tinción de Ziehl y el cultivo de micobacterias fueron negativos y la adenosindeaminasa en líquido pleural estaba ligeramente elevada. De las siguientes, ¿cuál sería la prueba diagnóstica más rentable?**
1. Biopsia pleural con aguja.
 2. Tomografía por emisión de positrones (PET).
 3. Cultivo de micobacterias en sangre.
 4. Determinación de lisozima en líquido pleural.
- 153. Si cuando exploramos a un paciente con astenia e insuficiencia respiratoria descubrimos la existencia de acropaquias en los dedos de las manos, nos podría sugerir el diagnóstico de cualquiera de las siguientes entidades clínicas, salvo una. ¿Cuál?**
1. Cardiopatía congénita.
 2. Coartación de aorta.
 3. Neoplasia pulmonar.
 4. Absceso de pulmón.
- 154. Una mujer de 35 años de edad es estudiada debido a episodios de dolor periorcular izquierdo asociado a congestión nasal, lagrimeo e**

inyección conjuntival homolaterales. Cada crisis dura aproximadamente 15 minutos y se repite en torno a 6 veces al día. Las crisis no han respondido a tratamiento con paracetamol. La exploración neurológica y la RM craneal son normales. ¿Cuál de las siguientes es una manifestación clásica del trastorno de esta paciente?

1. Persistencia de dolor en la frente en los periodos intercrisis.
2. Fotofobia que puede ser muy intensa y asociar náuseas y vómitos.
3. Respuesta del dolor a tratamiento con indometacina.
4. Mayor frecuencia del dolor en el periodo menstrual.

155. Una paciente de 22 años consulta por disminución de agudeza visual dolorosa en ojo izquierdo. Se diagnostica de neuritis óptica. Indique qué hallazgo de los siguientes permitiría hacer un diagnóstico de esclerosis múltiple definitiva en esta paciente:

1. Bandas oligoclonales en líquido cefalorraquídeo.
2. Alteración de potenciales evocados visuales (aumento de latencia de onda P100 en ambos ojos).
3. Segundo ataque 3 meses después con afectación de cerebelo.
4. RM inicial con múltiples (> 8) lesiones periventriculares bilaterales en secuencias T2.

156. Un joven de 15 años acude al neurólogo refiriendo en los meses previos sacudidas matutinas en ambos brazos sin afectación del nivel de conciencia. Además, sus padres refieren episodios de desconexión con mirada fija y automatismos orales prácticamente a diario. En los días previos ha presentado una crisis tónico-clónica generalizada en un contexto de privación de sueño e ingesta alcohólica. Existen antecedentes familiares de un proceso similar. ¿Cuál de los siguientes procesos sospecharía en primer lugar?

1. Epilepsia mioclónica juvenil.
2. Síndrome de Lennox-Gastaut.
3. Epilepsia del lóbulo temporal mesial.
4. Consumo de drogas.

157. ¿Cuál de las siguientes enfermedades NO se presenta como un síndrome acineto-rígido?

1. Enfermedad de Huntington.
2. Enfermedad de Sydenham.
3. Enfermedad de Wilson.
4. Parálisis supranuclear progresiva.

158. ¿En qué situaciones NO estaría indicada una intervención quirúrgica para tratar una hemorragia cerebral?

1. Hematoma cerebeloso > 3 cm de diámetro y deterioro neurológico.
2. Hemorragia intraventricular.
3. Hematoma putaminal en paciente en coma profundo (Glasgow inferior o igual a 8).
4. Hematoma lobar y deterioro neurológico.

159. Un hombre de 60 años de edad presenta un cuadro de demencia rápidamente progresiva, rigidez, ataxia, mioclonias, que persisten durante el sueño y descargas de alto voltaje en el EEG. ¿Qué alteración, entre las siguientes, es la que podremos encontrar en el LCR?

1. Hipoglucoorraquia.
2. Bandas oligoclonales positivas.
3. Aumento del índice de IgG.
4. Proteína 14-3-3 positiva.

160. Sobre la distrofia miotónica tipo I (enfermedad de Steinert), señale la afirmación INCORRECTA:

1. La debilidad muscular en extremidades es de predominio distal.
2. Es una enfermedad autosómica recesiva con penetrancia casi completa.
3. En esta enfermedad son características las cataratas posteriores subcapsulares.
4. Hay que vigilar la aparición frecuente de bloqueos de conducción cardíaca.

161. ¿Cómo se denomina el trastorno del movimiento caracterizado por contracción simultánea de músculos agonistas y antagonistas, que induce cambios de postura y movimientos anormales?

1. Mioclonias.
2. Distrofia.
3. Corea.
4. Acatisia.

162. A una mujer de 43 años se le ha diagnosticado por ecografía un mioma uterino intramural de 4 cm. Tiene dos hijos. Sus menstruaciones son de tipo 4-5/28-30, de cantidad algo abundante, sin coágulos y sin dolor. No tiene otros síntomas. ¿Qué le recomendaría?

1. Repetir la ecografía al cabo de 6 meses.
2. Miomectomía.
3. Histerectomía conservando los ovarios.
4. Tratamiento con análogos de Gn-RH durante 6 meses.

163. Mujer de 31 años que acude a la consulta por reglas abundantes de 5 días de duración desde hace 2 años. Su última regla fue hace 8 días. En la valoración inicial y al realizar ecografía vaginal, se evidencia en la cavidad endometrial una formación redondeada, de bordes bien definidos, homogénea e hipocogénica de 25 mm. ¿Cuál sería la pauta a seguir?

1. Realizar aspirado endometrial.
2. Solicitar una histeroscopia.
3. Instaurar tratamiento con estrógeno-gestágenos orales y seguimiento clínico.
4. Instaurar tratamiento con ácido tranexámico en las menstruaciones y seguimiento clínico.

164. Para el diagnóstico del síndrome de ovario poliquístico (Grupo de Consenso, Rotterdam), se deben cumplir 2 de 3 criterios establecidos. ¿Cuál NO es un criterio diagnóstico?

1. Hiperandrogenismo clínico y/o analítico.
2. Resistencia a la insulina.
3. Oligo y/o anovulación.
4. Ovarios poliquísticos definidos por ecografía (12 o más folículos por ovario).

165. La causa más frecuente de fistulas vesico-vaginales es:

1. La cirugía ginecológica.
2. El parto.
3. El cáncer de cuello de útero o vagina.
4. La radioterapia de los cánceres ginecológicos.

166. En una gestante en la que el embarazo ha transcurrido con normalidad y en la 42 semana más un día, el registro cardiotocográfico es no reactivo. ¿Cuál de las siguientes conductas es la

aconsejada?

1. Repetir el registro a las 48 horas.
2. Realizar una ecografía.
3. Realizar una amnioscopia.
4. Interrumpir la gestación.

167. Paciente de 33 años sin antecedentes de interés que acude a su consulta refiriendo 3 abortos espontáneos resueltos mediante legrado en el último año y medio. ¿Cuál de las siguientes pruebas NO consideraría de primera elección en el estudio de dicha pareja?

1. Cariotipo en ambos miembros de la pareja.
2. Histeroscopia.
3. Estudio de trombofilias.
4. Estudio de reserva folicular en ovario.

168. Secundigesta de 32 semanas que acude a urgencias por hemorragia vaginal. Aunque no aporta ningún informe de control de su embarazo, refiere el antecedente de un parto previo por cesárea. A la exploración con espéculo se aprecia salida de sangre roja por el orificio cervical externo. La paciente no refiere dolor abdominal. El registro cardiotocográfico confirma la ausencia de contracciones y la normalidad de la frecuencia cardíaca fetal. El hemograma es normal. ¿Cuál es el siguiente paso?

1. Finalizar la gestación mediante una cesárea de urgencia.
2. Indicar una ecografía transvaginal.
3. Finalizar la gestación mediante la inducción del parto.
4. Realizar una rotura artificial de membranas.

169. ¿Cuál de las siguientes afirmaciones es verdadera respecto al cáncer de ovario?

1. La estadificación de la International Federation of Gynecology and Obstetrics (FIGO) de 1987 para el carcinoma epitelial del ovario es clínica y basada en técnicas de imagen.
2. En una paciente postmenopáusica con una tumoración pélvica compleja la exploración quirúrgica con laparoscopia o laparotomía exploradora se hace necesaria, con independencia de los hallazgos de la TC.
3. La ausencia de aumento patológico del tamaño de los ganglios pélvicos y/o para-

aórticos por TC evita la realización de la linfadenectomía y su estudio anatomopatológico.

4. En pacientes con cáncer ovárico epitelial avanzado, la exploración ecográfica presenta una sensibilidad superior a la de la TC para la detección de metástasis peritoneales.

170. A una mujer de 35 años se realiza una citología vaginal tras 5 años sin control previo y el diagnóstico es SIL (lesión intraepitelial) de alto grado. La conducta correcta a seguir es:

1. Hacer colposcopia. Si es normal, programar una conización.
2. Confirmar la citología con una biopsia de cervix bajo control colposcópico.
3. Repetir citología para confirmar diagnóstico.
4. Hacer tipaje de virus HPV. Realizar conización si el test de HPV es positivo a virus de alto riesgo.

171. Mujer de 48 años de edad. En estudio mamográfico de screening se detecta un grupo de microcalcificaciones sospechosas en cuadrante superoexterno de mama derecha. Se realiza biopsia percutánea asistida por vacío en mesa prono. El diagnóstico anatomopatológico es de carcinoma intraductal G II. Usted propone una exéresis quirúrgica de la lesión con marcaje radiológico (arpón). El estudio anatomopatológico de la pieza quirúrgica informa de carcinoma ductal infiltrante de 6 mm (RE ++ 100%, RP ++ 100%, Ki-67 10%, Her-2 negativo) asociado a componente intraductal. Bordes quirúrgicos libres. Usted informa del resultado a la paciente. ¿Qué le propondría?

1. Biopsia selectiva de ganglio centinela.
2. Radioterapia + hormonoterapia con tamoxifeno.
3. Mastectomía + linfadenectomía axilar.
4. Quimioterapia + radioterapia + hormonoterapia con tamoxifeno.

172. Con respecto al cáncer de mama hereditario, señale la respuesta FALSA:

1. Supone aproximadamente un 20% de todos los casos de cáncer de mama.
2. Se debe sospechar en aquellas familias con varios miembros afectados.
3. Las alteraciones genéticas conocidas causantes del cáncer de mama hereditario

suelen tener una herencia autosómica recesiva.

4. Puede estar indicado llevar a cabo una mastectomía profiláctica.

173. El reflejo luminoso está mediado por los fotorreceptores retinianos y consta de cuatro neuronas. La primera (sensorial), la segunda (internuncial), la tercera (motora preganglionar) y la cuarta (motora posganglionar). Esto es importante para la exploración clínica del reflejo pupilar aferente. ¿Cuál de las siguientes situaciones no se acompaña de un defecto pupilar aferente relativo?

1. Desprendimiento de retina.
2. Catarata.
3. Neuritis óptica.
4. Obstrucción de la vena central de retina.

174. Niño de 9 años que acude a consulta por fatigabilidad y disnea de esfuerzo progresiva. Al nacer se le había descubierto un soplo cardiaco, pero no acudió a revisiones. En la exploración física la cara y las manos están rosadas, mientras que las extremidades inferiores están cianóticas. ¿Qué anomalía explicaría estos hallazgos?

1. Tetralogía de Fallot.
2. Comunicación interventricular con hipertensión pulmonar.
3. Ductus arterioso persistente con síndrome de Eisenmenger.
4. Coartación de aorta.

175. Señale cuál de las siguientes es la causa más frecuente de trasplante hepático en la infancia:

1. Enfermedad de Crigler-Najjar de tipo I.
2. Hiperoxaluria primaria tipo I.
3. Atresia biliar.
4. Enfermedad de Alagille.

176. ¿Cuál de las siguientes NO es una característica del retraso constitucional del crecimiento y de la pubertad?

1. Talla baja proporcionada durante la niñez, inadecuada para el contexto familiar.
2. Longitud al nacimiento pequeña para la edad gestacional.
3. Antecedentes familiares de maduración

tardía.

4. Talla final acorde a la talla diana o genética.

+

177. Un niño de 18 meses de vida es atendido en Urgencias por presentar deposición abundante de sangre oscura. En la exploración física el paciente presenta palidez, taquicardia y palpación abdominal normal. En el hemograma la cifra de hemoglobina es de 7 g/dL. ¿Qué prueba diagnóstica solicitaría?
1. Endoscopia digestiva.
 2. Tránsito gastrointestinal.
 3. Gammagrafía intestinal con pertecnecato Tc99m.
 4. Enema opaco.
178. En relación al hipotiroidismo congénito, indique el enunciado FALSO:
1. Los programas de cribado neonatal detectan la mayoría de los casos.
 2. Un porcentaje de casos no mayoritario (en torno al 10 %) son transitorios.
 3. Las dishormonogénesis tiroideas son las causas más frecuentes.
 4. Las disgenesias tiroideas son alteraciones en el desarrollo embrionario de la glándula tiroides.
179. Señale cuál de las siguientes enfermedades NO cursa con talla alta:
1. Síndrome de Turner.
 2. Síndrome de Klinefelter.
 3. Síndrome de Marfan.
 4. Homocistinuria.
180. Señale la respuesta correcta respecto a la tosferina:
1. Es poco contagiosa, con unas tasas de ataque inferiores al 20 % en personas susceptibles.
 2. Es un motivo frecuente de tos prolongada en adolescentes y adultos.
 3. Los individuos vacunados y los que han pasado la enfermedad adquieren inmunidad permanente.
 4. Los niños menores de dos años con sospecha de tosferina requieren ingreso hospitalario por riesgo de complicaciones.

181. Niña de 2 meses de edad que se remite a la consulta de urología infantil por presentar reflujo vésico-ureteral bilateral grado III. Antecedentes: diagnóstico prenatal de ectasia piélica bilateral. Pielonefritis aguda, al mes de vida, tras la realización de la cistouretrografía diagnóstica. De las siguientes opciones, ¿cuál sería la indicación más recomendable?

1. No hacer nada; ya que el reflujo puede desaparecer de forma espontánea.
2. Tratamiento endoscópico del reflujo.
3. Solicitar gammagrafía renal (DMSA) y realizar un urocultivo mensual.
4. Profilaxis antibiótica con amoxicilina y solicitar gammagrafía renal (DMSA).

182. Lactante de 5 meses que acude a Urgencias por presentar rinorrea desde dos días antes, con aparición posterior de tos seca, fatiga, pitidos al respirar con rechazo de las tomas. En la exploración física destaca Tª 38,2°C, saturación arterial de O₂ 96%, frecuencia respiratoria 50 resp/min con tiraje subcostal y sibilancias bilaterales; resto normal. Parto a término, sin antecedentes de interés, con calendario vacunal adecuado a su edad; padres fumadores y acude a guardería desde los 4 meses. ¿Cuál de estas medidas le parece que NO está indicada?

1. Ponerle semiincorporado en la cuna.
2. Lavados nasales con suero fisiológico con aspirado de secreciones.
3. Hidratación adecuada con tomas más pequeñas y frecuentes.
4. Amoxicilina oral, 50 mg/kg/día cada 8 horas durante 5 días.

183. Una de las siguientes afirmaciones en relación al tratamiento de los trastornos de la conducta alimentaria es INCORRECTA. Señálela.

1. En la hospitalización de una paciente con anorexia nerviosa con un IMC (índice de masa corporal) de 12, el objetivo principal es el de restablecer lo antes posible el equilibrio nutricional mediante la ganancia de peso.
2. Es sumamente difícil lograr cambios conductuales mediante psicoterapia en un paciente que padece los efectos psicológicos de la delgadez extrema.
3. La terapia cognitivo-conductual suele ser un tratamiento indicado con frecuencia en pacientes hospitalizadas que sufren bulimia nerviosa.

4. La hospitalización suele ser necesaria con más frecuencia en la bulimia nerviosa que en la anorexia, debido en general a las frecuentes complicaciones derivadas de las conductas purgativas como el vómito auto-provocado o el abuso de laxantes.

184. Señale qué tipo de trastorno se ajusta mejor a la siguiente descripción clínica: desarrollo insidioso aunque progresivo de un comportamiento extravagante, con incapacidad para satisfacer las demandas de la vida social y de una disminución del rendimiento en general. No hay evidencia de alucinaciones ni de ideas delirantes. Aparecen rasgos "negativos" sin haber estado precedidos de síntomas psicóticos claramente manifiestos.

1. Esquizofrenia residual.
2. Esquizofrenia paranoide.
3. Esquizofrenia simple.
4. Esquizofrenia hebefrénica.

185. Acude a Urgencias un hombre de 41 años, diagnosticado de trastorno bipolar, que ha realizado una sobreingesta de carbonato de litio. A la exploración destaca temblor intenso, ataxia, disartria y un nistagmo vertical. Se le realiza una litemia que resulta de 4,1 mEq/L. ¿Cuál es la mejor opción terapéutica?

1. Hidratación.
2. Hemodiálisis.
3. Lavado gástrico.
4. Aminofilina.

186. Hombre de 73 años que es llevado por su familia a su Centro de Salud Mental, por presentar de forma progresiva desde unas 6 semanas antes un cuadro de apatía, aislamiento social, astenia, anorexia con pérdida de unos 5 kg de peso, intranquilidad y ansiedad por las tardes, dificultades para conciliar el sueño y despertar sobre las 4 de la madrugada, alteraciones cognitivas con dificultad de concentración, pensamiento y lenguaje entrecortados, despistes frecuentes e incapacidad para realizar tareas sencillas en las que se muestra bloqueado y molestias somáticas inespecíficas como sensaciones de dispepsia, náuseas, cefaleas, que le generan gran preocupación. Todas las siguientes consideraciones serían válidas en el diagnóstico diferencial EXCEPTO:

1. Trastorno depresivo secundario a fármacos

que pueda estar tomando el paciente.

2. Trastorno depresivo secundario a enfermedades orgánicas diagnosticadas previamente o no.
3. Pseudodemencia depresiva.
4. Delirium.

187. ¿Cuál de las siguientes afirmaciones respecto a los trastornos de ansiedad es FALSA?

1. Pueden manifestarse como estados persistentes de inquietud psicomotora y nerviosismo.
2. La activación ansiosa puede alterar los niveles de cortisol y de otras hormonas.
3. Pueden manifestarse como estados bruscos y rápidos de inquietud psicomotora y nerviosismo.
4. La presencia de síntomas depresivos excluye el diagnóstico de trastornos de ansiedad.

188. Hombre de 23 años que es traído por su familia a Urgencias por presentar desde las últimas 3 semanas un cuadro de agitación con irritabilidad importante, agresividad verbal y física, logorrea, aceleración del pensamiento con fuga de ideas, insomnio casi global sin sensación de cansancio al día siguiente, consumo de alcohol y marihuana incrementado notablemente y ausencia de conciencia de enfermedad con sentimientos de estar "mejor que nunca" y que su familia "esta contra él" y por eso lo traen al hospital. El psiquiatra de guardia sospecha que se trata de una fase maniaca. ¿Cuál de las siguientes actuaciones es INCORRECTA?

1. Proceder a un ingreso hospitalario recurriendo a un internamiento involuntario si el paciente se niega a ingresar.
2. Intentar tranquilizar al paciente verbalmente y con fármacos que disminuyan la agitación.
3. Intentar convencer al paciente de que debe ingresar y si se niega dar el alta y recomendar acudir a su centro de salud mental.
4. Informar a la familia de la necesidad de una hospitalización para poder tratar al paciente, ya que se va a negar a tomar medicación voluntariamente por carecer de conciencia de enfermedad.

189. Si se presenta en su consulta un chico de 17 años con síntomas compulsivos, junto con tics motores y vocales múltiples, ¿en qué trastorno pensaría como primera opción diagnóstica?

1. Trastorno obsesivo-compulsivo.
2. Corea de Huntington.
3. Síndrome Gilles de la Tourette.
4. Esquizofrenia hebefrénica.

190. Hombre de 33 años sin antecedentes de interés. Acude por un cuadro de ansiedad y disminución del estado de ánimo que presenta desde hace un par de meses que él relaciona con las dificultades que está teniendo en su trabajo y en su casa. Refiere que desde siempre su vida ha sido muy caótica, con frecuentes cambios de empleo, con dificultades para llevar a cabo las tareas que empieza. Su trabajo es muy desordenado, comete errores constantes por descuidos absurdos y esto le conlleva problemas en el trabajo y en su familia. Es olvidadizo, muy distraído y solo es capaz de concentrarse en las cosas que realmente le interesan. Consume alcohol desde hace años pero en los últimos meses este consumo se ha hecho más importante y le está generando problemas en el trabajo y en casa. Además reconoce haber perdido el control con el juego a las máquinas; cada vez juega más, tiene más dificultad para parar de jugar y está dejando de hacer cosas importantes por estar jugando. En cuanto a su forma de ser refiere que es extrovertido, sociable, algo terco y con frecuentes cambios de humor pudiendo pasar de estar muy eufórico a sentirse muy triste en pocos minutos y varias veces al día, generalmente condicionado por el nivel de estímulo o de gratificación que tenga en ese momento. ¿Cuál de los siguientes diagnósticos es poco probable en este paciente?

1. Trastorno adaptativo.
2. Trastorno por déficit de atención con hiperactividad.
3. Trastorno bipolar.
4. Abuso de alcohol.

191. Paciente de 60 años diabético. Ingreso hospitalario hace 2 semanas por descompensación hiperosmolar. Consulta al Servicio de Urgencias por dolor y tumefacción en rodilla derecha. Exploración física: Tª 37,2°C, frecuencia cardiaca 100 latidos/minuto, frecuencia respiratoria 18/minuto, signos de artritis en las articulaciones referidas. Analítica: hemograma con 18.000 leucocitos/mm³, ácido úrico 8,11 mg/dL, creatinina 1,4 mg/dL. Líquido sinovial: 20.000 leucocitos/mm³ con 85% de polinucleares, no se observan microcristales y la tinción de gram no muestra gérmenes. ¿Cuál

sería la actitud más correcta?

1. Practicar infiltración intrarticular con triamcinolona de la articulación afectada.
2. Iniciar tratamiento ambulatorio con amoxicilina más ácido clavulánico y valorar la respuesta en una semana.
3. Indicar ingreso y tratamiento antibiótico parenteral inmediato hasta resultado del cultivo.
4. Tratamiento con corticoides a dosis bajas y alopurinol.

192. Hombre de 38 años que consulta por la aparición de nódulos enrojecidos y dolorosos en ambos miembros inferiores a nivel pretibial de 2 semanas de evolución. Además el paciente refiere que desde hace unos meses y de forma recurrente tiene aftas orales y úlceras a nivel genital. ¿Cuál es el diagnóstico más probable?

1. Sarcoidosis.
2. Dermatomiositis.
3. Síndrome de Behçet.
4. Lupus eritematoso sistémico.

193. Atiende a un hombre de 32 años, informático, que consulta por dolor lumbar y glúteo asimétrico, de predominio nocturno, inflamación de dedos de los pies, factor reumatoide negativo y proteína C reactiva superior a 20mg/dL. ¿Cuál es la actitud más correcta?

1. Por edad y sexo, es probable que se trate de gota e iniciaría tratamiento con alopurinol y colchicina.
2. Preguntaré por antecedentes familiares de psoriasis y solicitaría HLA-B27, es probable que sufra un tipo de espondiloartritis.
3. El tipo de dolor en raquis orienta el diagnóstico a hernia discal. Derivo al paciente a Neurocirugía.
4. Iniciaría tratamiento con metotrexato que es eficaz para el dolor de raquis y la inflamación de dedos de pies.

194. Hombre de 75 años con hipertensión arterial de 20 años de evolución con un aclaramiento de creatinina de 30 mL/min x 1,73 m² en los últimos 2 años, ácido úrico en sangre de 8,5 mg/dL y en orina de 350 mg/24 horas. Acude por episodio de gota en articulación metatarsofalángica de primer dedo de pie izquierdo. ¿Qué tratamiento

le parece más indicado?

1. Diclofenaco.
2. Alopurinol.
3. Probenecid.
4. Prednisona.

195. Respecto a la osteoporosis es cierto que:

1. De acuerdo con los datos obtenidos en la densitometría ósea, se define osteoporosis cuando T score (comparación con población joven sana de la misma raza y sexo) es $> 3,5$.
2. La medida de T score es útil para el diagnóstico de osteoporosis en mujeres jóvenes. En mujeres postmenopáusicas se utiliza el Z score.
3. Está indicado administrar fármacos específicos para el tratamiento de osteoporosis en mujeres menopáusicas con diagnóstico de osteopenia (densitometría) y aplastamiento vertebral sea o no sintomático.
4. La acción de los bifosfonatos utilizados en el tratamiento de la osteoporosis es activar la acción de los osteoblastos para la formación de hueso.

196. Una mujer de 55 años de edad es valorada en la consulta por una disnea progresiva de moderados esfuerzos de 3 meses de evolución. Una visita al oftalmólogo 1 año antes había concluido con el diagnóstico de una uveítis anterior. Se realiza una radiografía de tórax que el radiólogo informa como posible sarcoidosis estadio III. ¿Qué hallazgos esperaría encontrar en la radiografía?

1. Alteraciones parenquimatosas difusas sin adenopatías hiliares.
2. Adenopatías hiliares sin alteraciones parenquimatosas.
3. Adenopatías en región paratraqueal.
4. Adenopatías hiliares con alteraciones parenquimatosas.

197. En una paciente de 68 años de edad con cefalea de nueva aparición, dolor y rigidez matutina prolongada en cinturas escapular y pélvica de varias semanas de evolución que presenta amaurosis unilateral de brusca aparición, ¿qué tratamiento entre los siguientes instauraría antes de confirmar el diagnóstico?

1. Prednisona 10 mg diarios v.o.

2. Metilprednisolona 1 g i.v. diario durante tres días.
3. Ciclofosfamida i.v. 1 g/m².
4. Infliximab i.v. 3 mg/Kg.

198. Paciente de 28 años que tras sufrir un accidente de tráfico es trasladado mediante ambulancia al área de Urgencias de un hospital, llegando al Servicio de Traumatología a las 12 de la noche. El paciente tiene dolor intenso en cadera y en la exploración destaca acortamiento de la extremidad inferior derecha con rotación interna y aducción. Se le realizan radiografías y se diagnostica de luxación posterior de la articulación coxo-femoral derecha. ¿Cuál será la actitud terapéutica a realizar?

1. Dejarlo encamado con tratamiento para el dolor e ingresarlo para tratamiento electivo no urgente.
2. Colocar una tracción continua y tratamiento médico para el dolor y la inflamación.
3. Ponerse en contacto con el Servicio de Anestesia y reducir la luxación mediante tracción de la extremidad al cénit y con la cadera y rodillas flexionadas mientras un ayudante estabiliza la pelvis mediante la presión sobre crestas ilíacas.
4. Operar al paciente de urgencias efectuando una reducción abierta de la luxación.

199. En la evaluación inicial de todo politraumatizado en coma, ¿cuáles de las siguientes radiografías son imprescindibles incluso aunque dichas localizaciones no parezcan ser sintomáticas?

1. RX antero-posterior de cráneo y RX antero-posterior de pelvis.
2. RX antero-posterior de ambos fémures y RX axial de pelvis.
3. RX lateral de columna cervical y RX antero-posterior de pelvis.
4. RX lateral de columna cervical y RX lateral de columna lumbar.

200. ¿Cuál de las siguientes NO se considera una indicación para el tratamiento quirúrgico de las fracturas del tercio medio de la clavícula en adultos?

1. Antecedentes de fractura del tercio medio de la clavícula contralateral.
2. Lesión neurovascular que persiste tras la reducción cerrada.

3. Hombro flotante, con fractura de clavícula asociada a fractura de escápula (cuello).
4. Fracturas abiertas que requieren limpieza y desbridamiento del foco.

201. Un hombre de 38 años con antecedente de diabetes tipo 1 consulta por un cuadro de 3-4 meses de dolor mecánico sin antecedente traumático referido a zona inguinal y cara anterior de ambos muslos. Más intenso en el lado izquierdo. En la exploración de las caderas el dolor se reproduce específicamente con la rotación interna de la cadera, la cual además aparece discretamente limitada. En el estudio radiológico simple se aprecia en la cadera izquierda una imagen radioluciente subcondral. ¿Cuál de las siguientes sería la actitud diagnóstica correcta?

1. Indicar un estudio gammagráfico para descartar la presencia de lesiones similares en otras grandes articulaciones.
2. Realizar un estudio de extensión y despistaje de lesión primaria, pues se trata de una metástasis ósea en la cadera izquierda.
3. Realizar el diagnóstico probable de necrosis avascular de la cadera izquierda e indicar un estudio con RM de ambas caderas.
4. Realizar el diagnóstico de osteoporosis transitoria de cadera izquierda, indicar 2 meses de descarga y repetir el estudio radiológico en ese momento.

202. ¿Cuál de las siguientes NO es una indicación de vertebroplastia?

1. Fractura osteoporótica lumbar aguda.
2. Metástasis vertebral dolorosa.
3. Fractura estallido en charnela toracolumbar.
4. Secuela dolorosa por fractura osteoporótica de menos de 2 años de evolución.

203. Paciente de 50 años con antecedentes de gota y uso crónico de corticoides. Es traído a urgencias por imposibilidad para la deambulación por déficit de extensión de la rodilla. En la radiología se objetiva una altura rotuliana baja en relación a la rodilla contralateral. ¿Cuál es la sospecha diagnóstica?

1. Osteonecrosis de rodilla.
2. Artritis gotosa de la rodilla.
3. Rotura de tendón rotuliano.
4. Rotura de tendón cuadriceps.

204. En una paciente de 50 años, obesa, hipertensa e insuficiente renal terminal, con accidente cerebrovascular recuperado un año antes, se está procediendo a colocarle un catéter de hemodiálisis por vena subclavia derecha, tras profilaxis con 2 g de cefalosporina iv. Se ha infiltrado la zona con mepivacaína. Se han realizado dos intentos de punción fallidos. La paciente está muy ansiosa, dice que le duele mucho, su frecuencia cardiaca se eleva a 125/min y quiere que la duerman con anestesia general. El médico tiene problemas para que la paciente se mantenga quieta y seguir con el procedimiento. Cada vez está más descontrolada, se queja de que se maree y que no oye bien, se mueve incoordinadamente. A retirar los paños estériles se observa ligera midriasis bilateral y movimientos incoordinados. ¿Cómo actuaría ante este caso?

1. Administraría inmediatamente dosis progresivas de adrenalina y corticoides por la posibilidad que sea una anafilaxia al anestésico local o al antibiótico.
2. El cuadro es sugestivo de otro accidente cerebrovascular. Pediría una TC y descoagularía.
3. Sospecho un neumotórax iatrogénico, pediría una Rx de tórax urgente con portátil y me prepararía para drenar el neumotórax.
4. Sospecharía una absorción sistémica de anestésicos locales y detendría el procedimiento, administraría diazepam, oxígeno y medidas de soporte cardiovascular.

205. Paciente de 90 años controlada en domicilio con frecuentes demandas de atención domiciliaria. En esta ocasión le avisan de nuevo por presentar malestar general, náuseas, pérdida de apetito, molestias abdominales inespecíficas, cansancio, ligero aumento de su disnea habitual, y detección de pulso lento al controlar la cuidadora la presión arterial en domicilio esta mañana. Diagnosticada de doble lesión aórtica, fibrilación auricular, insuficiencia cardiaca, isquemia por embolia en pierna izquierda e HTA. En tratamiento con furosemida 40 mg 2 comprimidos por las mañanas, suplementos de potasio, digoxina 5 comprimidos de 0,25 mg a la semana, bisoprolol 1.5 mg/día, acenocumarol 1 mg/día y losartan 100 mg/día. En la exploración, eupneica en reposo, saturación O₂ transcutánea 95%, PA 143/58 mmHg, FC 48 latidos por minuto, con bigeminismo. Ligeros edemas maleolares, auscultación pulmonar normal, auscultación cardiaca soplo sistólico en foco aórtico. Temperatura y pulsos distales sin

cambios, palpación abdominal normal. ¿Cuál de las afirmaciones propuestas le parece más probable?

1. La paciente presenta empeoramiento de su ICC por lo que se debe remitir a Urgencias para tratamiento intensivo.
2. Los síntomas orientan a que podría tratarse de una intoxicación digitálica.
3. Se trata de una dispepsia funcional por polimedicación y puede prescribir un inhibidor de la bomba de protones para controlar los síntomas.
4. Se trata de cuadro de ansiedad en paciente pluripatológica inmovilizada en domicilio, podría iniciar tratamiento con ansiolíticos.

206. Acude al Centro de Salud un hombre de 62 años. Fumador de 1 paquete diario desde hace 40 años. Hipertenso en tratamiento con lisinopril 20 mg. IMC de 29 kg/m². En la analítica de revisión anual, colesterol total de 235 mg/dL con HDL de 48 mg/dL y LDL de 174 mg/dL. Glucemia 246 mg/dL. Electrocardiograma sin hallazgos. Plan:

1. Repetir analítica con HbA1c.
2. Iniciar dieta, ejercicio y dejar el tabaco. Revalorar en 3 meses con analítica completa.
3. Derivo a Medicina Interna para control de factores de riesgo cardiovascular en paciente con score elevado.
4. Derivo a Oftalmología para valorar fondo de ojo y a Endocrino para iniciar tratamiento de su diabetes.

207. Hombre de 80 años consciente y con aparente buen estado general. Es trasladado al Servicio de Urgencias tras sufrir quemadura eléctrica al tocar un cable de alta tensión accidentalmente. En la exploración física presenta una quemadura en mano derecha, de tercer grado de un 0.2 % de superficie corporal total y una lesión con estallido en primer dedo de pie derecho de menos de un centímetro de diámetro. Señale la respuesta correcta:

1. Dada la extensión el tratamiento consistirá en curas diarias con sulfadiacina argéntica en su Centro de Salud y revisión por el especialista en Cirugía Plástica en 48 horas.
2. El paciente debe ser trasladado urgentemente, en ambulancia medicalizada, a un Centro de grandes quemados, tras su estabilización previa en urgencias.

3. El paciente debe ser dejado en observación durante 8 horas y al cabo de las cuales si no empeora se procederá al alta con curas locales.
4. Se procederá al desbridamiento del primer dedo del pie lesionado, apertura del túnel del carpo de mano derecha, cura con sulfadiacina argéntica e ingreso en planta.

208. ¿Cuál de estas medidas NO estaría indicada en el tratamiento de urgencia en un paciente que presenta una quemadura por llama de segundo grado profundo con el 50% de superficie corporal quemada?

1. Dieta absoluta.
2. Administración de ringer lactato según la fórmula de Parkland.
3. Administración profiláctica de antibióticos vía intravenosa.
4. Administración de heparina para profilaxis antitrombótica.

209. Mujer de 75 años sin antecedentes patológicos destacables que consulta por disminución en el tiempo total de horas de sueño, con dificultad para conciliar el sueño de más de 1 hora, refiriendo que se levanta durante la noche con facilidad más de dos veces y que le cuesta de nuevo conciliar el sueño más de 30 minutos. Durante el día presenta una actividad normal con tendencia a hacer siesta. ¿Cuál de las siguientes afirmaciones le parece la correcta, teniendo en cuenta que la exploración física es normal y la paciente presenta un mini-mental de 31/35?

1. Se trata de una paciente que presenta una variación del patrón del sueño fisiológico del envejecimiento.
2. Se debe sospechar un trastorno del tiroides del anciano.
3. Se trata de una paciente que presenta una depresión mayor.
4. Se trata de una paciente que presenta una somnolencia idiopática.

210. Dentro de las escalas de valoración geriátrica, el índice de Barthel es una escala de valoración funcional que mide la capacidad para realizar las actividades de la vida diaria entre las que se incluyen las siguientes excepto:

1. Capacidad para vestirse.
2. Capacidad para ir al retrete.

3. Capacidad para comer por sí solo.
4. Capacidad para manejo de su medicación.
211. En relación con el tratamiento de un paciente fumador con un cáncer de pulmón no microcítico de 4 cm de diámetro, situado en la región periférica del lóbulo superior derecho, que invade la pleura visceral y se acompaña de afectación ganglionar hiliar ipsilateral. ¿Cuál de las siguientes opciones terapéuticas es más apropiada?
1. Radioterapia sobre la afectación ganglionar y valorar cirugía con posterioridad.
 2. Quimioterapia neoadyuvante y posteriormente valorar cirugía.
 3. Quimioterapia inicial y después valorar radioterapia.
 4. Cirugía y valorar quimioterapia adyuvante posterior.
212. ¿Cuál es la técnica diagnóstica de elección para localizar el origen del tumor primario y la extensión del mismo en pacientes afectados de síndrome carcinoide?
1. TC toraco-abdomino-pélvico.
 2. Resonancia magnética.
 3. Gammagrafía con octreótido.
 4. Tomografía de emisión de positrones (PET).
213. Hombre de 59 años de edad, fumador activo, con antecedentes de hipertensión arterial, dislipemia y alcoholismo. Refiere cuadro progresivo en los últimos 2 años de dificultad para subir escaleras con debilidad en miembros inferiores y superiores que fluctúa durante el día y mejora levemente con el ejercicio sostenido. Ocasionalmente ha presentado episodios de diplopia. Últimamente se ha añadido tos seca persistente. Como parte del estudio se realiza un electromiograma que muestra aumentos incrementales en el potencial de acción muscular en respuesta a la estimulación nerviosa repetitiva. Una TC de tórax muestra linfadenopatía subcarinal y un nódulo de 3,1 cm en el lóbulo inferior izquierdo. Estos hallazgos son consistentes con neoplasia primaria pulmonar. ¿Cuál es el diagnóstico del cuadro asociado?
1. Polineuropatía paraneoplásica.
 2. Polimiositis.
 3. Miopatía asociada a alcoholismo.
 4. Síndrome de Eaton-Lambert.
214. Un hombre de 65 años, sin otras enfermedades asociadas y con buen estado general, presenta una recaída metastásica hepática de un adenocarcinoma de colon por el que había sido intervenido hace 3 años. La TC demuestra que las lesiones hepáticas son múltiples y afectan a todos los segmentos. El estudio molecular de la biopsia hepática muestra mutaciones de K-ras. ¿Qué tratamiento inicial considera más adecuado para el paciente?
1. Trasplante hepático.
 2. Quimioterapia y anticuerpo anti-EGFR (cetuximab).
 3. Quimioterapia protocolo FOLFOX.
 4. Tratamiento paliativo de los síntomas sin administración de quimioterapia.
215. Para mejorar el control sintomático en Medicina Paliativa se emplean fármacos con variados mecanismos de acción. Señale el grupo terapéutico que no se emplea como analgésico o coadyuvante en el control del dolor.
1. Opiáceos.
 2. Antidepresivos tricíclicos.
 3. Agonistas dopaminérgicos.
 4. Anticomiciales.
216. Mujer de 89 años diagnosticada de un adenocarcinoma de colon con metástasis hepáticas. Acude a la consulta tres semanas después del diagnóstico con estreñimiento de tres días de evolución sin náuseas ni vómitos. A la exploración clínica el abdomen es blando, depresible y con ruidos presentes. La paciente toma 20 mg día de cloruro mórfico desde el diagnóstico, con dolor abdominal controlado. ¿Cuál considera que es la actitud terapéutica más adecuada?
1. Bajar dosis de opioides a la mitad.
 2. Pautar un laxante osmótico y comprobar mediante un tacto rectal que no exista impactación fecal.
 3. Pautar un procinético.
 4. Realizar una TC urgente ante la sospecha de obstrucción intestinal.
217. Pedro, un hombre de 42 años, consulta con su médico de familia para el control periódico de una hipertensión arterial diagnosticada hace dos años. El médico comprueba que el paciente es fumador de 15 cigarrillos/día y plantea como

objetivo al paciente el abandono del hábito tabáquico. Pregunta al paciente si se ha planteado con anterioridad dejar de fumar, si lo ha conseguido y ha recaído en alguna ocasión. Después de escuchar los puntos de vista del paciente en relación con el abandono del tabaco, identifica ambivalencias del paciente en relación a su conducta y negocia con él un plan para conseguir el objetivo planteado.

La entrevista clínica realizada por el médico de familia se denomina:

1. Entrevista semiológica.
2. Entrevista informativa.
3. Entrevista motivacional.
4. Entrevista operativa.

218. Una mujer de 80 años ingresa en el hospital para estudio de anemia tras ser llevada por sus hijos a Urgencias por rectorragia y decaimiento físico. Clínicamente se encuentra estable. Está diagnosticada de deterioro cognitivo, con ideación y juicio frecuentemente incoherentes y alteraciones conductuales, para lo que toma risperidona. Se sospecha neoplasia maligna de colon y se plantea realizar una colonoscopia. Usted verifica que la paciente es incapaz de entender adecuadamente lo que se le explica sobre tal prueba, su naturaleza, objetivos, posibles complicaciones, o sus consecuencias diagnósticas y eventualmente terapéuticas. En tal caso:

1. Queda relevado de presentar un consentimiento informado a la paciente, y se considera suficiente su criterio como médico para que se realice la colonoscopia.
2. Solicita la comparecencia del Juez para que autorice la prueba, ante la incapacidad intelectual de la enferma para decidir convenientemente por sí misma.
3. Por no tener capacidad para decidir, deben hacerlo por ella sus familiares, debiendo quedar constancia escrita de su aceptación en el impreso de consentimiento informado.
4. Es jurídicamente aceptable un acuerdo entre el médico y los familiares de la enferma basado en un consentimiento informado verbal para que se practique la colonoscopia.

219. Un paciente de 76 años, diagnosticado hace unos 18 meses de adenocarcinoma de estómago irreseccable, con extensión locoregional y en tratamiento con quimioterapia. Ingresa por intolerancia a la ingesta por vómitos reiterados,

con fiebre y disnea. Se comprueba radiológicamente progresión de la enfermedad tumoral y una bronconeumonía bilateral con insuficiencia respiratoria, deterioro de la función renal y coagulopatía. Se decide iniciar antibioterapia de amplio espectro y nutrición e hidratación por vía parenteral, pero el paciente expresa su negativa a todo ello. En este caso concreto:

1. Su médico está obligado a instaurar un tratamiento, aún en contra de la voluntad del paciente, si éste sufre una situación clínica amenazante para su vida.
2. Plantearemos la situación a sus familiares o representante legalmente designado y actuaremos de acuerdo con ellos, aunque su opinión no coincida con la del paciente.
3. Informaremos al paciente de los pros y de los contras de su decisión, y respetaremos la que adopte, aunque pueda conllevar un desenlace fatal.
4. Está indicado no emprender otro tratamiento que no sea el de sedación por sufrir neoplasia terminal.

220. Mujer de 40 años con un carcinoma de recto a 8 cm del margen anal. Se le propone como mejor tratamiento una intervención quirúrgica de resección del tumor y se considera con ella la posibilidad de que una ostomía transitoria o definitiva sea necesaria. La paciente rechaza esta posibilidad con firmeza. ¿Cuál debe ser la actitud del cirujano?

1. Descartar la intervención quirúrgica y proponerle un tratamiento con radioquimioterapia aun sabiendo que no tiene los mejores resultados.
2. Acometer la intervención quirúrgica y realizar la ostomía si con ello se extirpa toda la enfermedad de la paciente, dado que es el mejor tratamiento para ella.
3. Comenzar la intervención y evaluar la necesidad de una ostomía, y si fuera necesaria, detener la intervención para no realizarla.
4. Obtener el consentimiento de los padres o marido y declarar a la paciente incompetente para la toma de decisiones.

221. Un joven de 23 años, presenta de forma brusca un dolor punzante en el hemitórax izquierdo que se acompaña de disnea progresiva. Decide acudir al Servicio de Urgencias del Hospital más próximo. El médico que lo atiende constata

obnubilación, cianosis, taquipnea y una exploración física compatible con neumotórax que se confirma en la radiografía de tórax. La saturación de oxígeno es del 70%. El médico cree que debe colocarse un drenaje torácico. ¿Cuál es la actitud correcta?

1. Solicitar el consentimiento informado antes de practicarlo.
2. Practicar directamente el drenaje ya que en las situaciones de urgencia puede prescindirse del consentimiento informado.
3. Intentar localizar a un familiar para que decida por el paciente.
4. No debe solicitarse dado que el drenaje no es necesario.

222. ¿Cuál de las siguientes afirmaciones NO es correcta con respecto a los principios básicos de la Bioética?

1. Son las fuentes fundamentales a partir de las cuales justificamos las pautas para la acción, los deberes y las reglas.
2. La capacidad de comprensión y la falta de coerción externa son fundamentales a la hora del ejercicio de la autonomía.
3. El principio de beneficencia y el de autonomía están relacionados y en ocasiones pueden entrar en conflicto.
4. El principio de justicia se refiere a la compensación debida a los pacientes por las posibles malas prácticas médicas.

223. La comunicación en la práctica clínica tiene como objetivo primordial:

1. La gratificación profesional.
2. El avance científico.
3. Servir a las necesidades del paciente.
4. La exactitud diagnóstica.

224. El máximo rendimiento en la entrevista entre el médico y el paciente se obtiene cuando el facultativo:

1. Lleva la iniciativa con el fin de obtener respuestas concretas.
2. Se mantiene distante.
3. Comprende lo que el paciente le explica.
4. Manifiesta que se hace cargo del problema como si el paciente se tratara de su hermano.

225. Una ambulancia medicalizada es movilizada para atender a un varón joven politraumatizado por accidente de tráfico. A la exploración física, anisocoria derecha con pupila midriática arreactiva, coma con 4 puntos en la escala del coma de Glasgow (respuesta ocular 1, respuesta motora 2, respuesta verbal 1), presión arterial 180/100 mmHg, frecuencia cardíaca 56 latidos por minuto, frecuencia respiratoria 8 respiraciones por minuto, saturación de oxígeno por pulsioximetría 90% respirando aire ambiente. ¿Cuál debería ser la primera acción del equipo de emergencias extrahospitalarias?

1. Insertar una mascarilla laríngea.
2. Canalizar una vía venosa periférica y administrar manitol intravenoso.
3. Intubación endotraqueal con control de la columna cervical.
4. Oxigenoterapia con mascarilla tipo ventimask y traslado inmediato a un hospital con neurocirujano de guardia.

226. Hombre de 36 años remitido a la consulta de Cirugía tras drenaje urgente de absceso perianal dos meses antes, persistiendo supuración. El paciente estaba siendo estudiado previamente por digestivo por cuadro de diarrea, dolor abdominal y pérdida de peso. Colonoscopia: Recto de aspecto normal; a nivel de colon descendente y sigma se alternan zonas con aspecto de "empedrado" y úlceras lineales y profundas con otras de aspecto normal. Se completa estudio con Eco endoanal y RM observándose una fistula transesfinteriana alta. Sin tratamiento médico actual. ¿Cuál sería el tratamiento inicial más adecuado de la fistula?

1. Fistulotomía.
2. Colocación de sedal no cortante en el trayecto de la fistula asociado a tratamiento con metronidazol, infliximab e inmunosupresores.
3. Realizar drenajes repetidos cada vez que presente un absceso, asociando tratamiento con infliximab e inmunosupresores.
4. Esfinterotomía lateral interna.

227. Paciente de 36 años de edad que consulta por presentar dolor torácico constante, constrictivo, que se irradia a ambos brazos y que se intensifica en decúbito dorsal. En la exploración su médico objetiva que dicho dolor se alivia al sentarse con el cuerpo hacia adelante. Tras realizar un estudio exhaustivo del paciente usted

lo diagnóstica de pericarditis idiopática aguda. Señale la respuesta FALSA:

1. No existe una prueba específica para el diagnóstico de pericarditis aguda idiopática por lo que el diagnóstico es de exclusión.
2. Deben de evitarse los anticoagulantes porque su uso puede causar hemorragia en la cavidad pericárdica.
3. No existe un tratamiento específico, pero puede indicarse el reposo en cama y ácido acetilsalicílico.
4. Debe de informar a su paciente que la pericarditis recurre en más de un 75% de los pacientes.

228. Valora a una paciente con dolor pélvico en la que la Rx simple muestra lesiones osteolíticas y osteoescleróticas en huesos ilíaco y femoral. Señale la respuesta INCORRECTA.

1. Solicitaría un mapa óseo incluyendo cráneo y parrilla costal.
2. Solicitaría una determinación de fosfatasa alcalina ósea.
3. Iniciaría terapia hormonal estrogénica.
4. Los bifosfonatos endovenosos como pamidronato y zoledronato son una opción eficaz en este problema.

229. Señale cuál de los siguientes anticuerpos monoclonales ha demostrado su eficacia en el tratamiento de la hemoglobinuria paroxística nocturna:

1. Rituximab.
2. Alemtuzumab.
3. Eculizumab.
4. Ocrelizumab.

230. Hombre de 46 años que consulta de urgencia por dolor tipo cólico localizado en fosa iliaca izquierda, con cierta irradiación hacia escroto. No ha tenido episodios similares. En la analítica, la creatinina sérica es de 0,9 mg/dL, leucocitos 6.700/mm³ y la fórmula leucocitaria es normal. En el sedimento urinario hay 12-15 hematíes/campo y el pH de la orina es 6. No tiene fiebre y su índice de masa corporal (IMC) es de 25,5 kg/m². ¿Qué prueba de imagen es la más sensible para realizar el diagnóstico?

1. Radiografía simple de abdomen.
2. Ecografía abdominal.

3. TC sin contraste.
4. Urografía intravenosa.

231. Paciente de 51 años, sin antecedentes de interés. Consulta por fiebre, mal estado general y dolor pleurítico de una semana de evolución que no ha cedido a pesar de un tratamiento antibiótico pautado. Ingresa consciente, orientado y con fiebre de 38,7°C. En la exploración física destaca una abolición del murmullo vesicular en la mitad basal posterior del hemitórax derecho. En la analítica tiene leucocitos 19.000/mm³ (80% neutrófilos). En la radiografía se ve un derrame pleural que ocupa la mitad del hemitórax derecho. ¿Cuál debería ser la actitud a seguir?

1. Realizar una videotoroscopia diagnóstica y terapéutica.
2. Realizar una toracocentesis diagnóstica.
3. Cambiar el antibiótico utilizado hasta el momento.
4. Colocar un drenaje pleural de forma urgente.

232. Niña de 10 años que acude por astenia, dolor abdominal y hematuria macroscópica con orinas de color oscuro sin síntomas miccionales. Está recibiendo tratamiento con amoxicilina desde hace 3 días por faringoamigdalitis aguda. La familia refiere dos episodios previos autolimitados similares coincidiendo con una gastroenteritis y una otitis media respectivamente. ¿Cuál es su diagnóstico de sospecha?:

1. Glomerulonefritis membranoproliferativa.
2. Nefropatía IgA.
3. Síndrome de Alport ligado al X.
4. Glomerulonefritis aguda postinfecciosa.

233. Mujer de 32 años con test de gestación positivo y amenorrea de 9 semanas. Consulta por hiperemesis gravídica de 6 días de evolución y metrorragia escasa de 3 horas de evolución. En la exploración se comprueba sangrado escaso de cavidad uterina y útero aumentado como gestación de 14 semanas. En el estudio ecográfico presenta imagen intrauterina en "copos de nieve" y ausencia de saco gestacional intraútero. La determinación de β-HCG es de 110.000 mUI/mL. Tras evacuación por succión y curetaje se diagnostica de mola hidatiforme completa. En el seguimiento posterior está indicado:

1. Tratamiento con metotrexate y ácido fólico semanales hasta normalizar las cifras de β -HCG.
2. Determinación semanal de β -HCG hasta que tres consecutivas sean negativas, después determinación mensual hasta completar el año.
3. Realización de TC cerebral y torácico cada 3 meses durante 1 año.
4. Realización de radiografía simple de tórax cada 3 meses durante 1 año.

234. La medicina basada en la evidencia propone integrar las mejores evidencias con la experiencia clínica y las circunstancias de los pacientes en la toma de las decisiones clínicas. En relación a la calidad de la evidencia qué tipo de estudio nos proporciona evidencias de mayor calidad:

1. Revisiones sistemáticas.
2. Estudio de cohortes.
3. Ensayos clínicos aleatorizados.
4. Serie de casos.

235. La concentración plasmática de un medicamento en el estado estable es:

1. El rango de concentración plasmática que se alcanza con un medicamento una vez transcurridas cinco vidas medias.
2. El nivel plasmático máximo esperable con un medicamento en tratamiento crónico.
3. El área bajo la curva producida por cualquier dosis en el curso de un tratamiento crónico.
4. El equivalente molar a la semivida de eliminación.